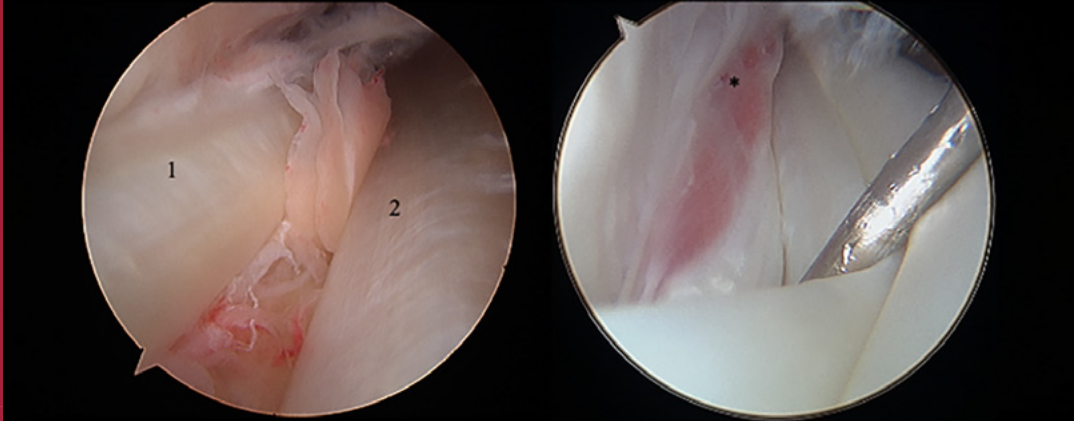


# ARTROSCOPIA

Órgano Oficial de Publicación de la Asociación Argentina de Artroscopía  
y de la Sociedad Latinoamericana de Artroscopía, Rodilla y Deporte



EDITORIAL: CIENCIA Y POESÍA

INJERTO DE CRESTA ILÍACA COMO CIRUGÍA DE REVISIÓN DE LATARJET FALLIDA POR INESTABILIDAD GLENOHUMERAL EN DEPORTISTAS

REPARACIÓN QUIRÚRGICA DE ROTURA DE TENDÓN ROTULIANO CON TÚNELES TRANSÓSEOS: RESULTADOS FUNCIONALES A CINCO AÑOS DE SEGUIMIENTO

RECONSTRUCCIÓN DE LIGAMENTO CRUZADO ANTERIOR CON ISQUIOTIBIALES MANTENIENDO SU INSERCIÓN TIBIAL

CIRUGÍA DE "TOMMY JOHN" EN PACIENTE ADOLESCENTE LANZADOR DE BÉISBOL

AVULSIÓN DE ESPINA TIBIAL POSTERIOR EN EL ADULTO. RESOLUCIÓN QUIRÚRGICA CON TÉCNICA DE "PULL-OUT": REPORTE DE UN CASO

TENDONES PERONEOS: UNA REVISIÓN CONTEMPORÁNEA



# ¡NOS VEMOS EN BUENOS AIRES MARZO 2024!

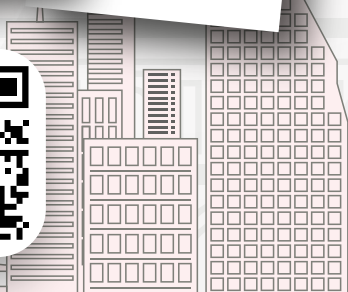


## PRIMEROS INVITADOS CONFIRMADOS

- Dr. Sebastien **Lustig**
- Dr. Bertrand **Sonnery-Cottet**
- Dr. Alejandro **González Della Valle**
- Dr. José Luis **Prieto**
- Dr. Nicolaas **Budhiparama**
- Dr. David **Figuroa**
- Dr. Jorge **Chahla**
- Dr. Alan **Getgood**
- Dra. Elizaveta **Kon**
- Dr. Alberto **Grassi**
- Dr. Brian **Cole**
- Dr. Robert **Marx**
- Dra. Michelle **Kew**
- Dr. Francisco **Montilla**
- Dr. Guillermo **Arce**
- Dr. Camilo **Helito**
- Dr. Pablo **Gelber**
- Dr. Joan Carles **Monllau**
- Dr. Tobias **Jung**



INSCRÍBETE AQUÍ →



# REGLAMENTO DE PUBLICACIONES

## REVISTA ARTROSCOPIA

### INFORMACIÓN PARA LOS AUTORES

La Revista ARTROSCOPIA es el órgano oficial de publicaciones de la **Asociación Argentina de Artroscopía (AAA)** y de la **Sociedad Latinoamericana de Artroscopía, Rodilla y Deporte (SLARD)**. La Revista ARTROSCOPIA busca proveer a los lectores y autores la información para publicar artículos en investigación básica y clínica, revisión de artículos, notas técnicas, reporte de casos y actualizaciones (updates) en el desarrollo de la cirugía artroscópica, la cirugía de rodilla y la traumatología deportiva.

Todos los artículos estarán sujetos a revisión por el grupo de editores de la revista para su publicación. Las cartas y comentarios a los editores serán siempre bienvenidos en pro de mejorar.

**Los Autores que deseen publicar en la revista ARTROSCOPIA deberán seguir las siguientes instrucciones:**

Todos los manuscritos serán presentados electrónicamente en el sitio ON-LINE de la revista ARTROSCOPIA a través del formulario de envío donde se deberá registrar como autor y será guiado paso a paso para cargar su artículo. Las comunicaciones acerca del manuscrito serán enviadas por e-mail al autor responsable.

Sitio web de la **Sociedad Argentina de Artroscopía** ([www.artroscopia.com.ar](http://www.artroscopia.com.ar)).

#### RECOMENDACIONES SEGÚN TIPO DE ARTÍCULO

Tipo de Artículo	Número de palabras*	Referencias	Figuras	Tablas
Artículo original	4000	35	7	4
Evidencia nivel V	1600	4	0	0
Actualizaciones	4000	75	10	4
Revisión bibliográfica	4500	50	7	4
Meta - análisis	4000	50	7	4
Notas técnicas	1500	8	3	1
Reporte de casos	1000	5	2	0
Carta a editores	500	4	2	0

\*Máximo número de palabras excluyendo la página del título con información de autores, referencias y leyendas de figuras y tablas.

**Para consultar el reglamento completo:**  
**[www.revistaartroscopia.com.ar](http://www.revistaartroscopia.com.ar)**

Recuerde que los trabajos pueden ser enviados **únicamente** en forma on-line a través del formulario en nuestro sitio web.

## TABLA NIVEL DE EVIDENCIA

<b>Nivel de Evidencia</b>	<b>Estudios Terapéuticos:</b> Investigan el efecto de una característica del paciente y evalúa el resultado de la patología.	<b>Estudios Pronóstico:</b> Investigan el efecto de una característica del paciente y evalúa el resultado de la patología.	<b>Estudios Diagnóstico:</b> Investigan un método diagnóstico.	<b>Análisis Económico:</b> Desarrollo de modelo económico o de la indicación.
<b>Nivel I</b>	Estudio randomizado con grupo control de alta calidad, con diferencia estadísticamente significativa o no, pero con mínimo intervalo de confianza. Revisión sistemática de estudios Nivel I con grupo control randomizado.	Estudio prospectivo <sup>2</sup> de alta calidad (todos los pacientes se incluyen en el mismo punto de la patología y el 80% de los pacientes deben estar incluidos en el seguimiento). Revisión sistemática de estudios Nivel I. <sup>1</sup>	Estudios de criterios diagnósticos ya descriptos en una serie consecutiva de pacientes (con un universo de referencia "Gold Standard"). Revisión sistemática de estudios Nivel I. <sup>1</sup>	Estudios costo sensibles y alternativas; valores obtenidos de varios estudios; múltiples formas de análisis de sensibilidad. Revisión sistemática de estudios Nivel I. <sup>1</sup>
<b>Nivel II</b>	Estudio randomizado con grupo control de menor calidad (Ej.: < del 80% de seguimiento en los pacientes incluidos, no ciegos o una randomización inadecuada). Estudio prospectivo, <sup>2</sup> comparativo. <sup>3</sup> Revisión sistemática <sup>1</sup> de estudios Nivel II o estudios Nivel I con resultados inconsistentes.	Estudios retrospectivos. <sup>4</sup> Grupo no tratado de un grupo control randomizado. Estudios prospectivo de menor calidad (Ej.: < del 80% de seguimiento en los pacientes incluidos o pacientes incluidos en diferentes estadios de patología). Revisión sistemática de estudios Nivel I. <sup>1</sup>	Desarrollo de criterio diagnóstico en una base consecutiva de pacientes (con un universo de referencia "Gold Standard"). Revisión sistemática <sup>1</sup> de estudios Nivel II.	Estudios costo sensibles y alternativas; valores obtenidos de estudios limitados; múltiples formas de análisis de sensibilidad. Revisión sistemática <sup>1</sup> de estudios Nivel II.
<b>Nivel III</b>	Estudio de caso control. <sup>5</sup> Estudios retrospectivo, <sup>4</sup> comparativo. <sup>3</sup> Revisión sistemática <sup>1</sup> de estudios Nivel III.	Estudio de caso control. <sup>5</sup>	Estudio de pacientes no consecutivos (sin un universo de referencia "Gold Standard"). Revisión sistemática <sup>1</sup> de estudios de Nivel III.	Análisis basado en costos y alternativas limitadas, pobre estimación. Revisión sistemática <sup>1</sup> de estudios Nivel III.
<b>Nivel IV</b>	Serie de casos. <sup>6</sup>	Serie de casos. <sup>6</sup>	Estudio de caso control. <sup>5</sup> Pobre referencia Standard.	Análisis no sensitivo.
<b>Nivel V</b>	Opinión de expertos.	Opinión de expertos.	Opinión de expertos.	Opinión de expertos.

<sup>1</sup> Combinación de resultados de 2 o más estudios previos.<sup>2</sup> El estudio fue diseñado y comenzó antes de incluir el primer paciente al estudio.<sup>3</sup> Grupo de pacientes tratados de una manera comparados con grupo de pacientes tratados de otra manera y en la misma institución.<sup>4</sup> El estudio comenzó después de incluir el primer paciente.<sup>5</sup> Los pacientes incluidos en el estudio según sus resultados (son los llamados "casos") son comparados con aquellos que no tiene el resultado estudiado (son los llamados "control").<sup>6</sup> Grupo de pacientes tratados de una manera sin comparar grupos de pacientes tratados de otra manera.

# ARTROSCOPIA

Órgano Oficial de Publicación de la Asociación Argentina de Artroscopia  
y de la Sociedad Latinoamericana de Artroscopia, Rodilla y Deporte

Revista de la Asociación Argentina de Artroscopia (AAA) y de la  
Sociedad Latinoamericana de Artroscopia Rodilla y Deporte (SLARD)

**Editor en Jefe:**

Dr. Fernando Barclay  
*Buenos Aires, Argentina*

**Asistente de Editor en Jefe:**

Dr. Francisco Arcuri  
*Buenos Aires, Argentina*

**Editores Asociados:**

Dr. Eduardo Abalo

*Argentina*

Dr. Rafael Calvo

*Chile*

Dr. Melchor Iván Encalada Díaz

*México*

Dr. Sebastián Irrarrazabal

*Chile*

Dr. Paulo Llinas

*Colombia*

Dr. Pablo Narbona

*Argentina*

Dr. Diego Da Costa Astur

*Brasil*

**Editor Junior:**

Dr. Luciano Rossi

*Argentina*

**Consejo Asesor :**

Dr. Guillermo Arce

*Argentina*

Dr. Miguel Ayerza

*Argentina*

Dr. Moises Cohen

*Brasil*

Dr. Jorge Chahla

*Argentina, EE.UU.*

Dr. David Figueroa

*Chile*

Dr. Rodrigo Maestu

*Argentina*

Dr. Manuel Mosquera

*Colombia*

Dr. Juan Pablo Previgliano

*Argentina*

Dr. Horacio Rivarola

*Argentina*

El contenido de los artículos es responsabilidad directa de sus autores y no necesariamente refleja la opinión del Comité Científico de la AAA. Se prohíbe expresamente la reproducción total o parcial de los artículos que integran esta edición, cuyos derechos se reservan, incluidos los de traducción, en todos los países miembros de la Convención Internacional sobre Derechos de Autor.

Artroscopia Vol. 30 N° 4, Diciembre 2023, ISSN 1851-2828, ISSN Digital 1853-4759  
Editor Responsable y Propietario: Asociación Argentina de Artroscopia, CUIT: 30-66346579-8. Director: Dr. Fernando Barclay. Domicilio legal: Montevideo 1546 1° Piso - Buenos Aires - Argentina (1018) | Tel: +54 11 4811-2089.

info@revistaartroscopia.com.ar - www.revistaartroscopia.com.ar

N° de registro de la propiedad intelectual: 77280376

Diseño y diagramación: Visión Producciones: Sergio Epelbaum, Nehuén Hidalgo y Soledad Palacio  
www.visionproducciones.com.ar - info@visionproducciones.com.ar





**AANA**  
ADVANCING THE SCOPE™



**ISAKOS**

# Knee and Shoulder Arthroscopy Lab Course

April 5-6, 2024

**MARC Institute | Doral, Florida**



### EDITORIAL

**Ciencia y poesía**  
Fernando Barclay

### ARTÍCULO ORIGINAL

- 143 - **Injerto de cresta ilíaca como cirugía de revisión de Latarjet fallida por inestabilidad glenohumeral en deportistas**  
Tomás Martín Tavella, Luciano Rossi, Catalina Larrague, Ignacio Tanoira, Maximiliano Ranalletta
- 149 - **Reparación quirúrgica de rotura de tendón rotuliano con túneles transóseos: resultados funcionales a cinco años de seguimiento**  
Waldo González Duque, Jaime Valencia Estay, Isaac Vásquez Cárdenas
- 156 - **Reconstrucción de ligamento cruzado anterior con isquiotibiales manteniendo su inserción tibial**  
Sergio Andrés Sandrigo, Gastón F. Rabey, Gonzalo Pérez Herrera, Gustavo Benítez Gil

### REPORTE DE CASOS

- 165 - **Cirugía de "Tommy John" en paciente adolescente lanzador de béisbol**  
Pável Espinal, Noemí Acevedo Rodríguez
- 168 - **Avulsión de espina tibial posterior en el adulto. Resolución quirúrgica con técnica de "pull-out": reporte de un caso**  
Matías Medus, Rodrigo Maestu, Ramiro García Valdivieso, Luis Porta, Juan Manuel Pereira Corvalán

### ACTUALIZACIONES

- 173 - **Tendones peroneos: una revisión contemporánea**  
Ximena Ahumada Pavez, Manuel Pellegrini, Felipe Chaparro, Carlos Albarrán, Cristián Ortiz, Giovanni Carcuro, Miki Dalmau-Pastor

---

# EDITORIAL

---

## Ciencia y poesía

*“La poesía es una forma de resistencia, un acto de rebelión  
contra la mundanidad y la mediocridad”*

Louise Glück

La poesía nunca fue para mí un género literario demasiado atractivo. Cuando era adolescente, alguna vez quizás, esperé ablandar y ganarme el corazón de alguna señorita que me interesaba escribiendo o copiando alguna poesía edulcorada. Lo hacía contra mis estúpidos principios de macho argentino. En mi joven ignorancia creía que la manifestación de sentimientos y emociones a través de versos volcados en un papel acerca del amor o la belleza, del dolor, melancolías de la vida o la muerte y otras pavadas era una completa cursilería.

Louise Glück es reconocida con el premio Nobel de literatura en 2020, esta poeta originaria de Nueva York, sorprendida al recibir el anuncio, aseguró que: “La Academia Sueca está eligiendo honrar la voz íntima y privada, que la expresión pública a veces puede aumentar o extender, pero nunca reemplazar”.

“Aquellos de nosotros que escribimos libros probablemente deseamos llegar a muchos. Pero algunos poetas no ven llegar a muchos en términos espaciales, como en el auditorio lleno. Ven llegar a muchos de forma temporal, secuencial, muchos a lo largo del tiempo, hacia el futuro, pero de alguna manera profunda estos lectores siempre vienen solos, uno por uno”.

Sólo una pequeña parte del poema Madre e hijo:

*“Para eso naciste: para silenciarme.  
Células de mi madre y de mi padre, llegó el momento  
de ser fundamental, de ser la obra maestra.  
Yo improvisé; nunca recordé.  
Ahora es tu turno de entrar en acción;  
sos el que demanda saber.”*

Ella decía que escribía poemas que intentaban sorprenderla a ella misma. “Si el lector siente que está a punto de acercarse a un final que puede imaginar, que parece coherente con el comienzo de la oración, hago que el poema dé otro giro, quiero que el lector esté un poco inquieto, que se sorprenda y que el final sea más interesante, más vivo. Escribo para mantener el asombro”.

Para mí sus poemas muestran el increíble arte de decir tanto y tan profundo sin ser explícito o literal, está todo escondido en esas maravillosas líneas, sólo hay que buscarlo.

El que escribe y el que lee comparten intimidad, sueños y realidades. Son finalmente cómplices de una historia común. Son ambiciosos al dar y recibir, buscan de alguna manera interpelarse profundamente.

Por qué escribir en una revista científica una editorial sobre la poesía de Louise Glück, qué tiene que ver con la ciencia. Posiblemente nada, pero seguramente todo, porque aquello que logre en el lector una genuina inspiración en este mundo de duras realidades puede alimentar la creatividad dormida o vencida y relanzarlo a la búsqueda de una nueva realidad mucho más virtuosa.

Algunos de ustedes comenzarán leyendo estas líneas y posiblemente abandonen con desinterés el camino del final, ni siquiera llegarán a leer el fragmento del poema *Madre e hijo*. Una lástima, no hay tiempo para reflexionar, volamos por la vida sin detenernos nunca. Si de vez en cuando lo hiciéramos, si lográramos por momentos escapar de la realidad cotidiana, encontraríamos en ese fragmento del poema, de profundidad casi insondable, una verdad, para mí inspiradora y a la vez profundamente aliviadora del ser.

Haciendo una enorme autocrítica como editor de una revista científica, creo que la ciencia escrita está dejando de sorprendernos. La objetividad le está ganando ampliamente a lo subjetivo. Estamos olvidando que escribimos sobre seres humanos emocionales y sensibles, individuos únicos e irrepetibles. En mi imaginación, cuando leo un artículo original

moderno, me siento como manejando un largo camión que carga veinticinco autos cero kilómetro del mismo color, marca y diseño. Siento que estoy leyendo páginas llenas de *copy/paste*. Experimento la sensación de ya haber leído en múltiples ocasiones muchas de las frases y conclusiones allí expresadas. Es un modelo de productos en serie, como las antiguas máquinas que imprimían los diarios, así siento que salen y salen los artículos científicos.

Es verdad, el profesor y amigo personal Bruce Reider en su artículo publicado en esta misma revista en el 2010 escribió: “Escribir un artículo científico no es lo mismo que escribir un manuscrito, ya que debe respetar un estricto formato lógico, en el cual el investigador, utilizando el método científico mediante el test de la hipótesis, comunica los resultados de su investigación y explica cómo hizo para obtenerlos.”

Por supuesto que no es comparable un poema con un artículo científico. Pero estoy convencido de que cualquier actividad repetitiva, se agota. Escribir significa una búsqueda personal que con una metodología determinada pretende expresar una verdad. La lectura de esa verdad, a veces algo ambigua y a veces algo teñida de ambiciones comerciales o personales, se transforma en un fiasco.

Karl Popper, filósofo austríaco extremadamente influyente en la ciencia del siglo XX, fue célebre por su “*Principio de la falsabilidad*”. Para él no había un método lógico, el descubrimiento surgía de la irracionalidad e intuición creadora del individuo. Popper hablaba de la lógica para contrastar teorías (falsación): “Siempre que tratemos de proponer una solución para un problema debemos, en lugar de defenderla, intentar echarla abajo con todas nuestras fuerzas”.

Personalismo extremo, narcisismo, egos y otras yerbas predominan en las controversias científicas. Las comunidades científicas criadas bajo la protección del “Paradigma científico” de Thomas S. Kuhn no se pueden desafiar. Me produce profunda tristeza que no se nos permita este desafío, al leer la poesía de Glück experimento la necesidad de salir a pelear, de esforzarme por no caer en la repetición agotadora de lo seguro, que sólo logra calmar mi parte consciente.

#### *PRIMER RECUERDO*

*Hace mucho tiempo, fui herida. Viví  
para vengarme  
de mi padre, no  
por lo que él fue  
sino por lo que fue de mí: desde el principio,  
desde niña, creí  
que el dolor quería decir  
que no me amaban.  
Que amaba, quería decir.  
Louis Glück*

Sigmund Freud propuso que la teoría psicoanalítica se convirtiera en una ciencia. Sus sesiones con los pacientes, según el mismo, eran un método de investigación válido, el éxito terapéutico no era un fin en sí mismo. Lacan decía que el discurso científico y el discurso histérico tenían casi la misma estructura y, finalmente, Carl Jung afirmaba que no existía ninguna terapéutica que fuera válida para todos los individuos.

El desafío del ser humano del siglo XXI es conocer su propia subjetividad. La razón de la existencia humana no es una razón común a toda la humanidad, es individual y es única. La ciencia y el método científico deberían respetar y tratar de entender al individuo como un ser particular. No viajamos por la vida dentro de un camión con acoplado como máquinas iguales construidas con la misma matriz.

Interpretar y aceptar esa individualidad aterradora nos va a conducir a una incertidumbre absolutamente necesaria para poder seguir alertas y libres y así poder recuperar la capacidad de sorprendernos.

Fernando E. Barclay  
Editor en jefe

# Injerto de cresta ilíaca como cirugía de revisión de Latarjet fallida por inestabilidad glenohumeral en deportistas

Tomás Martín Tavella, Luciano Rossi, Catalina Larrague,  
Ignacio Tanoira, Maximiliano Ranalletta

Instituto de Ortopedia y Traumatología Prof. Carlos E. Ottolenghi, Hospital Italiano de Buenos Aires,  
C.A.B.A., Argentina

## RESUMEN

**Introducción:** el objetivo de este estudio es reportar los resultados funcionales, el retorno al deporte, la tasa de consolidación y las complicaciones en deportistas jóvenes con una cirugía de Latarjet previa fallida, tratados con injerto autólogo de cresta ilíaca.

**Materiales y métodos:** entre el 2017 y el 2020, se operaron en nuestra institución doce pacientes con inestabilidad glenohumeral recurrente luego de una estabilización previa fallida con cirugía de Latarjet, con injerto autólogo de cresta ilíaca como cirugía de revisión. La evaluación funcional se realizó con el score de Rowe, la escala visual análoga (EVA) y el score de ASOSS. Evaluamos el porcentaje de retorno al deporte, el nivel alcanzado y el tiempo que tardaron los deportistas en volver a competir. La consolidación ósea y la posición adecuada del injerto se analizó en todos los casos con radiografías de hombro frente y perfil y tomografía axial computada con reconstrucción 3D. Se registraron las complicaciones y las revisiones.

**Resultados:** el seguimiento promedio fue de 42.6 meses (rango 24 a 92 meses). El score de Rowe, la EVA y el ASOSS mejoraron significativamente luego de la cirugía ( $p < 0.1$ ). Nueve pacientes retornaron al deporte, ocho de ellos al mismo nivel. El injerto óseo consolidó en todos los pacientes. No hubo recurrencias. No se reportaron complicaciones.

**Conclusión:** el injerto autólogo de cresta ilíaca es una opción válida para el tratamiento de deportistas con inestabilidad glenohumeral recurrente luego de una estabilización previa fallida con cirugía de Latarjet.

**Nivel de evidencia:** IV

**Palabras clave:** Latarjet Fallida; Eden-Hybinette; Recidiva PostLatarjet; Inestabilidad Glenohumeral; Eden-Hybinette PostLatarjet; Cresta Ilíaca PostLatarjet

## ABSTRACT

**Introduction:** the purpose of this study was to report the functional results, return to sport, consolidation rate and complications in young athletes with a previous failed Latarjet surgery, treated with an autologous iliac crest graft.

**Materials and methods:** between 2017 and 2020, twelve patients with recurrent glenohumeral instability were operated on at our institution after previous failed stabilization with Latarjet surgery with autologous iliac crest graft as revision surgery. Functional evaluation was performed with the Rowe score, the VAS, and the ASOSS score. We evaluated the percentage of return to sport, the level reached, and the time it took the athletes to compete again. Bone consolidation and the adequate position of the graft were evaluated in all cases with front and profile X-rays of the shoulder and computed tomography with 3D reconstruction. Complications and revisions were recorded.

**Results:** the average follow-up was 42.6 months (range 24 to 92 months). The Rowe score, visual analog scale, and ASOSS were significantly improved after surgery ( $p < 0.1$ ). Nine patients returned to sport, eight of them at the same level. The bone graft consolidated in all patients. There were no recurrences. No complications were reported.

**Conclusion:** autologous iliac crest grafting is a valid option for the treatment of athletes with recurrent glenohumeral instability after previous failed stabilization with a Latarjet procedure.

**Level of evidence:** IV

**Keywords:** Failed Latarjet; Eden-Hybinette; PostLatarjet Recurrence; Glenohumeral Instability; Iliac Crest Graft

## INTRODUCCIÓN

La reconstrucción glenoidea con injerto óseo autólogo de coracoides o cirugía de Latarjet ha demostrado ser un procedimiento efectivo para el tratamiento de pacientes jóvenes con inestabilidad glenohumeral recurrente asociada a un déficit óseo glenoideo significativo.<sup>1,2</sup>

Además, en los últimos años, la indicación de la cirugía de Latarjet se ha extendido a pacientes sin déficit óseo significativo, pero con factores de riesgo de recurrencia luego de una reparación de Bankart clásica. Entre ellos, deportistas de contacto, cirugías de revisión y pacientes con un déficit óseo glenoideo subcrítico.<sup>3,4</sup>

La principal razón de la tendencia creciente en la utilización de la cirugía de Latarjet es la efectividad en evitar recurrencias que muestra a largo plazo. En una revisión reciente de la literatura, Hurley y cols. evaluaron los resultados a diez años de la cirugía de Latarjet y encontraron que luego de un seguimiento promedio de ciento no-

Tomás Martín Tavella

tomas.tavella@hospitalitaliano.org.ar

Recibido: Noviembre de 2022. Aceptado: Marzo de 2023.

venta y nueve meses, el porcentaje de recurrencias fue sólo de 8% y las revisiones de 3%.<sup>1</sup>

Sin embargo, si bien las recurrencias no son frecuentes, en el caso de suceder, representan una situación compleja y desafiante para el cirujano de hombro. En este escenario, es usual encontrarse con un injerto coracoideo fragmentado, ruptura de tornillos y fibrosis por las cirugías previas.<sup>5-7</sup> Además, una vez retirados los restos del injerto previo y de los implantes, es habitual que quede un defecto óseo glenoideo severo que muchas veces se acompaña de una lesión de Hill-Sachs significativa.<sup>5-8</sup>

Una de las alternativas propuestas para el manejo de los pacientes con una cirugía de Latarjet fallida es el injerto autólogo de cresta ilíaca (técnica de Eden-Hybinette). Si bien hay algunas series que muestran buenos resultados con este procedimiento como cirugía primaria para el manejo de pacientes con inestabilidad glenohumeral recurrente con un déficit óseo glenoideo significativo, existe escasa información en la literatura sobre los alcances de la reconstrucción glenoidea con injerto de cresta ilíaca como procedimiento de revisión.<sup>8-11</sup>

El objetivo primario de este estudio es evaluar los resultados funcionales, el retorno al deporte y las complicaciones de la reconstrucción glenoidea con injerto de cresta ilíaca autólogo en deportistas con una cirugía de Latarjet previa fallida. Como objetivo secundario se plantea evaluar la tasa de consolidación del injerto.

## MATERIALES Y MÉTODOS

Se realizó un estudio de cohorte retrospectiva. Entre el 2017 y el 2020 se operaron en nuestra institución doce pacientes con inestabilidad glenohumeral recurrente luego de una estabilización previa con cirugía de Latarjet. En todos los casos se utilizó injerto autólogo de cresta ilíaca como cirugía de revisión.

Excluimos a los pacientes que no fueran deportistas, quienes tuvieran otro tipo de inestabilidad (por ejemplo, posterior o voluntaria) y/o aquellos que no cumplieran una evaluación clínica y/o radiológica completa al final del seguimiento. Un total de diez pacientes fueron incluidos en el estudio. Este fue aprobado por el Comité de ética de nuestra institución.

### Evaluación funcional

La evaluación preoperatoria y postoperatoria consistió en un cuestionario y examen físico completo. En el examen físico preoperatorio, todos los pacientes tenían test de aprehensión anterior y relocación positivos.

La inestabilidad anterior recurrente fue definida como la presencia de una o más luxaciones o subluxaciones posteriores a la cirugía de Latarjet previa.

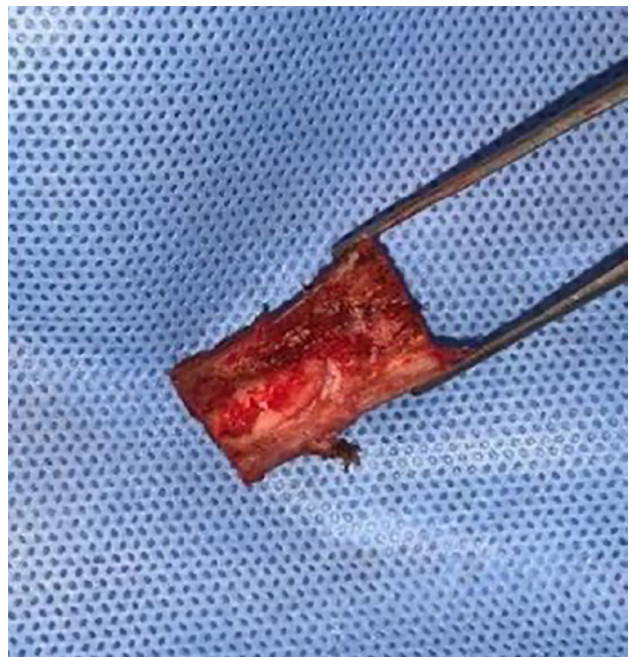


Figura 1: Injerto tricortical de cresta.

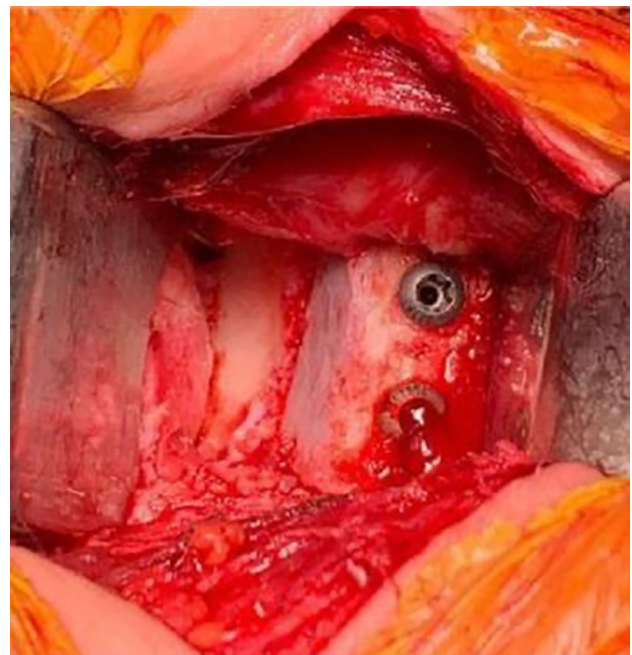


Figura 2: Fijación del injerto a la glena con dos tornillos canulados.

Los pacientes fueron citados por teléfono o e-mail y examinados luego de un seguimiento mínimo de veinticuatro meses. Todos fueron estudiados en el preoperatorio con radiografías en proyecciones anteroposterior y axilar del hombro afectado, y tomografía axial computarizada (TC) con reconstrucción 3D (TC3D) y supresión de la cabeza humeral.

El defecto óseo glenoideo preoperatorio fue medido utilizando el método del índice glenoideo según Chuang y cols.<sup>12</sup>

TABLA 1. PRINCIPALES CARACTERÍSTICAS DE LOS PACIENTES Y SUS LESIONES

Variables	
Sexo (hombres/mujeres)	10 / 0
Dominancia (n)	Der. 9 / Izq. 1
Edad al momento de la cirugía promedio (rango)	24 (18 - 39)
Tipo de recurrencia precresta	
Luxación	9 luxaciones
Subluxación	1 subluxación
Tiempo entre cirugía de Latarjet y recurrencia	18 meses (12 - 36 meses)
Pérdida ósea glenoidea % (rango) precresta	24.8 % (19.4% - 34%)
Nivel de competencia precresta	
Competitivo#	8 competitivos
Recreacional	2 recreacionales

# Competitivo: entrenamiento mínimo dos veces por semana, una hora y competencia los fines de semana.<sup>18</sup>

TABLA 2. RANGO DE MOVILIDAD Y SCORES FUNCIONALES

Variable	Total (preop/postop)	Valor p
Rowe promedio (DE)	79.5 / 93.5	p <0.1
EVA (DE)	4.1 / 2.1	p <0.1
ASOSS (DE)	81.4 / 91.8	p <0.1
Retorno al deporte (n)	9/10 pacientes	
Mismo nivel (n)	8/9 pacientes	

El *score* de Rowe fue utilizado como medida global de los resultados.<sup>13</sup> Adicionalmente, se evaluó con EVA el dolor del hombro durante el ejercicio. La habilidad del hombro para realizar deporte se calculó empleando el *score* de ASOSS.<sup>14</sup> Este *score* mide la percepción subjetiva del dolor en el momento de realizar deporte, inestabilidad, fuerza, resistencia muscular y el nivel deportivo alcanzado. Cada punto se evalúa y se compara con el que tenía el paciente previo a la lesión (definido como el 100%).

Además, los pacientes fueron interrogados acerca de la re inserción al deporte, el tiempo transcurrido y si pudieron retornar al mismo nivel de competencia previo a la lesión. A los que no retornaron se les preguntaron las razones.

La correcta posición del injerto y su consolidación en el postoperatorio se evaluó mediante TC3D. En concordancia con lo descrito por Burkhart<sup>15</sup> y Kany<sup>16</sup>, consideramos que el injerto estaba adecuadamente posicionado si los valores de medialización y lateralización del injerto estaban entre -05 mm y +3 mm respectivamente. La artrosis glenohumeral se graduó según la clasificación de Samilson Prieto.<sup>17</sup>

Todas las complicaciones y reoperaciones fueron documentadas.

### Técnica quirúrgica

En todos los casos, la cirugía se realizó con cuatro cirujanos divididos en dos equipos trabajando de forma simultánea. Mientras una pareja trabajaba en el hombro, la otra

pareja trabajaba en la extracción del injerto en la cresta ilíaca contralateral.

En la serie completa se obtuvo injerto de cresta ilíaca autólogo tricortical de la cresta contralateral al hombro lesionado de una longitud variable entre 2 a 2.5 cm (fig. 1).

Se realizó un abordaje deltopectoral sobre la incisión de la cirugía previa. Se accedió a la articulación a través de una incisión horizontal sobre el subescapular en la unión entre el tercio superior y los dos tercios inferiores. Luego se accedió a la cara anterior de la glena. Posteriormente, se efectuó la resección del injerto coracoideo y los tornillos de la cirugía previa. Utilizando la sierra recta, se preparó la superficie anterior de la glena para lograr un lecho sangrante de hueso esponjoso donde posicionar el injerto de cresta, y así favorecer la consolidación ósea entre el injerto y la glena. Luego, con la ayuda de guías específicas, se fijó transitoriamente el injerto de cresta en la cara anterior de la glena con dos clavijas asegurando que este quede exactamente alineado con el cartílago glenoideo, y se hizo la fijación definitiva del injerto con dos tornillos canulados de esponjosa de espira parcial, de 30 a 32 mm, según la magnitud del injerto y el tamaño del paciente (fig. 2). Por último, se realizó un lavado articular, hemostasia y el cierre de herida por planos.

### Rehabilitación postoperatoria

Todos los pacientes realizaron un protocolo de rehabilitación estandarizado y controlado por uno de los cirujanos.

Se indicó cabestrillo tipo Vietnam por un mes.

Luego de quince días de ejercicios supervisados de movilidad activa de mano, muñeca y codo, y movilidad pendular del hombro, se comenzó con ejercicios progresivos de movilidad pasiva y activa. Cuando el paciente pudo realizar movilidad activa completa se comenzó con fortalecimiento muscular. Se los autorizó a correr a los dos meses.

La vuelta al deporte se permitió cuando el paciente logró una movilidad completa del hombro sin dolor (fig. 3),

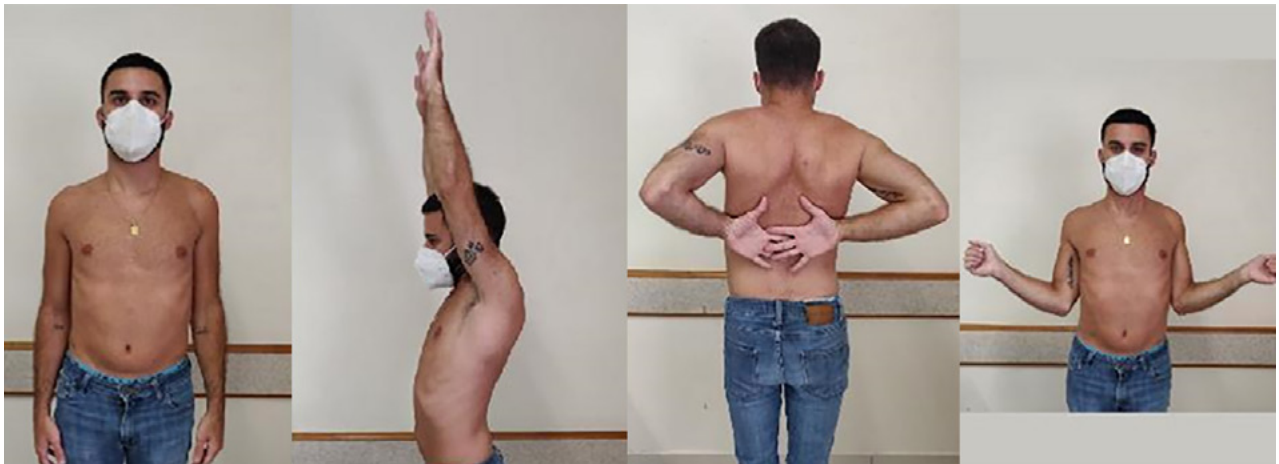

Figura 3: Paciente masculino de veinticinco años. Cuatro meses de postoperatorio. Movilidad completa.

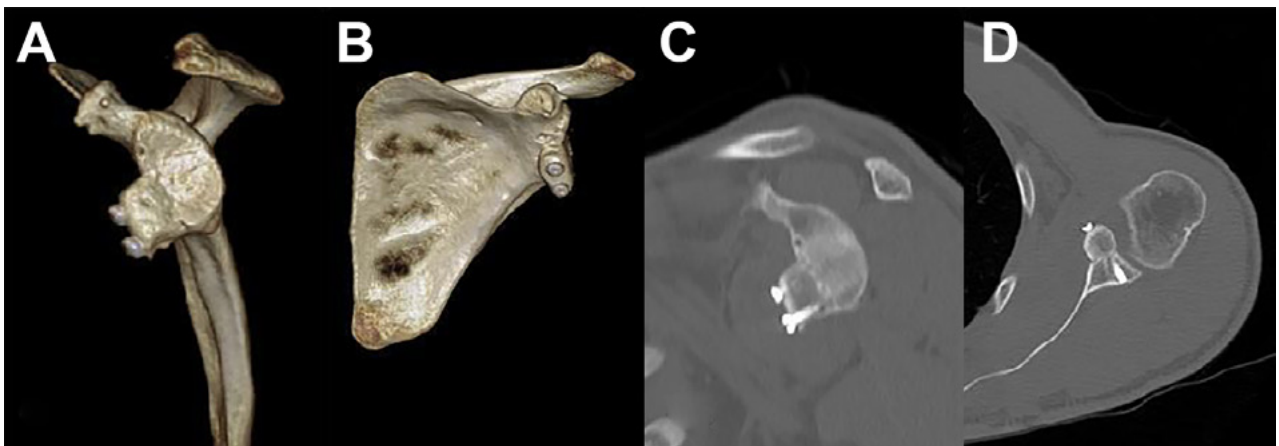


Figura 4: Tomografía de control a los tres meses de la cirugía de revisión con injerto de cresta ilíaca. A) Reconstrucción 3D vista lateral. B) Reconstrucción 3D vista anterior. C) Corte parasagital. D) Corte axial.

tenía una fuerza similar a la previa a la cirugía y el injerto óseo mostraba consolidación en la TC de control postoperatorio.

### Análisis estadístico

Los *scores* pre y postoperatorios se compararon utilizando el *t test* para muestras independientes. Las variables continuas se presentan como promedio y desvío estándar, mientras que las variables categóricas se presentan como frecuencias relativas. Para el análisis estadístico se utilizó el *software* STATA versión 14 (Stata Corporation, College Station, TX, EE. UU.). Se consideró estadísticamente significativa una  $p < 0.05$ .

## RESULTADOS

Dos pacientes fueron excluidos por no ser deportistas; ninguno se perdió en el seguimiento, por lo tanto, el análisis final se realizó en diez pacientes. El seguimiento promedio fue de 42.6 meses (rango 24 a 92 meses). Las

principales características de los pacientes y sus lesiones se encuentran en la Tabla 1.

No encontramos diferencias significativas entre el rango de movilidad pre y postoperatorio. El *score* de Rowe, la escala visual análoga y el ASOSS mejoraron significativamente luego de la cirugía ( $p < 0.1$ ) (Tabla 2).

Nueve pacientes retornaron al deporte, ocho de ellos, al mismo nivel previo. Uno no volvió a la actividad deportiva por factores no vinculados a la lesión ni a los resultados funcionales luego de la cirugía. El intervalo medio entre la cirugía y la vuelta a la competencia fue de 5.6 meses (rango 4 a 12 meses).

Respecto de los resultados imagenológicos (fig. 4), el injerto óseo consolidó en todos los pacientes. Según los criterios de Burkhart<sup>15</sup> y Kany<sup>16</sup>, en la vista axial, ocho de los diez injertos fueron colocados dentro del rango objetivo (-5 a +3 mm). En contraste, un injerto quedó lateralizado y uno, medializado.

Dos de los diez pacientes presentaban artrosis leve al final del seguimiento que ya evidenciaban antes de la ciru-

gía de revisión. Ningún paciente presentó artrosis moderada o severa.

No hubo recurrencias de luxaciones o subluxaciones. No hubo complicaciones intraquirúrgicas ni durante el postoperatorio.

## DISCUSIÓN

Los principales hallazgos de este estudio fueron que, en deportistas jóvenes, con una cirugía de Latarjet previa fallida, el injerto autólogo de cresta ilíaca se asoció a muy buenos resultados funcionales y un alto porcentaje de retorno al deporte. A su vez, el injerto óseo consolidó en todos los pacientes, y luego de un seguimiento mínimo de dos años, ninguno sufrió recurrencias.

La utilización del injerto de cresta ilíaca para el tratamiento de la inestabilidad glenohumeral recurrente es un procedimiento frecuente para el tratamiento de pacientes con inestabilidad glenohumeral recurrente asociada a un déficit óseo glenoideo significativo.<sup>19-22</sup>

Gilat y cols. compararon los resultados de la cirugía de Latarjet con los del injerto de cresta para el tratamiento de pacientes con inestabilidad glenohumeral recurrente. Los autores evaluaron setenta estudios incluyendo a 4540 pacientes, no encontraron diferencias significativas entre los dos procedimientos en cuanto a los resultados funcionales, las complicaciones, las recurrencias y la progresión a artrosis.<sup>21</sup>

En una revisión sistemática reciente de la literatura, Malhaia y cols. evaluaron ocho estudios incluyendo doscientos sesenta y un pacientes luego de un seguimiento mínimo de dos años.<sup>20</sup> Reportaron una mejoría significativa de todos los *scores* utilizados en los diferentes estudios (ROWE, WOSI, Constant) con un porcentaje de recurrencias del 5% y una consolidación del injerto del 98%. Sin embargo, ninguno de los estudios evaluados incluyó pacientes que fueran tratados por cirugías de Latarjet fallidas.

Recientemente, Ernstbrunner y cols. publicaron los resultados del injerto de cresta como cirugía de revisión en veinte pacientes con procedimientos de Latarjet fallidos.<sup>23</sup> El injerto de cresta como cirugía de rescate fracasó en siete pacientes debido a luxaciones recurrentes, y cinco requirieron reoperaciones: los factores asociados con el fracaso del injerto fueron inestabilidad multidireccional (n = 2), insuficiencia del subescapular (n = 1), convulsiones no controladas (n = 1), subluxación glenohumeral inferior estática (n = 1), reabsorción total del injerto (n = 1) y luxación voluntaria atribuida al trastorno esquizoafectivo (n = 1). Los autores remarcaron la importancia de la correcta indicación y que el injerto de cresta sólo se asoció a resultados favorables en pacientes con factores claramente

relacionados con fallas del injerto del procedimiento inicial de Latarjet.

Otras alternativas a la cirugía de Latarjet para el manejo de pacientes con inestabilidad glenohumeral recurrente son los aloinjertos. En un metaanálisis reciente, Gilat y cols. compararon los resultados del injerto autólogo de cresta con diferentes tipos de aloinjertos. Incluyeron dieciocho estudios; un total de seiscientos veintitrés pacientes cumplieron los criterios de inclusión para esta investigación. Hubo seis estudios que informaron sobre el uso de aloinjertos (dos usaron aloinjerto de tibia distal, tres de cresta ilíaca y uno de cabeza femoral) en ciento setenta y tres pacientes, y doce estudios que emplearon autoinjertos (de estos, diez usaron cresta ilíaca y dos, coracoides libre) en cuatrocientos cincuenta pacientes. Los autores concluyeron que el aumento glenoideo con autoinjerto o aloinjerto óseo libre en el contexto de inestabilidad glenohumeral anterior recurrente, con pérdida ósea glenoidea, es eficaz y seguro. Los resultados y la incidencia de complicaciones con autoinjertos, en comparación con aloinjertos, fueron similares.<sup>24</sup>

Sin embargo, es importante tener en cuenta que se considera que la utilización de aloinjerto tiene una tasa de integración más baja que el autoinjerto, dependiendo de cómo se haya conservado (frescos, crioconservados, tratados, irradiados).<sup>25</sup>

Actualmente, las principales limitaciones de los aloinjertos siguen siendo su disponibilidad en un banco de tejidos, su costo y el riesgo de infección viral.

El siguiente estudio presenta limitaciones que deben ser consideradas al analizar los resultados: en primer lugar, es una serie de casos retrospectiva con un número limitado de pacientes. Por otro lado, el subgrupo de pacientes seleccionado (deportistas con cirugía de Latarjet previa fallida) es una situación clínica poco frecuente y muy específica, por lo que los resultados encontrados no pueden generalizarse a todos los pacientes con Latarjet fallidas tratados con injerto de cresta.

Por último, hay diferentes modificaciones descriptas para la utilización del injerto de cresta ilíaca que involucran el tipo de injerto utilizado, su posición en relación a la glena, los métodos de fijación y si se realiza en forma abierta o artroscópica. Por lo tanto, las conclusiones de este trabajo aplican sólo a la técnica quirúrgica descripta.

## CONCLUSIONES

En deportistas con inestabilidad glenohumeral recurrente y una cirugía de Latarjet previa fallida, la reconstrucción glenoidea con injerto autólogo de cresta ilíaca es una opción válida que se asoció a muy buenos resultados funcionales y alto porcentaje de retorno al deporte.

El injerto consolidó en todos los pacientes, no se reportaron complicaciones intraquirúrgicas ni durante el

postoperatorio, y no hubo recurrencias luego de un promedio de seguimiento de 39.8 meses.

## BIBLIOGRAFÍA

- Hurley ET; Jamal MS; Ali ZS; Montgomery C; Pauzenberger L; Mullett H. Long-term outcomes of the Latarjet procedure for anterior shoulder instability: a systematic review of studies at 10-year follow-up. *J Shoulder Elbow Surg*, 2019; 28(2): e33-e39. DOI: 10.1016/j.jse.2018.08.028.
- Ali ZS; Hurley ET; Jamal MS; Horan MP; Montgomery C; Pauzenberger L; Millett PJ; Mullett H. Low rate of recurrent instability following the open Latarjet procedure as a revision procedure for failed prior stabilization surgery. *Knee Surg Sports Traumatol Arthrosc*, 2021; 29(7): 2110-7. DOI: 10.1007/s00167-020-06155-6.
- Rossi LA; Tanoira I; Gorodischer T; Pasqualini I; Ranalletta M. Recurrence and revision rates with arthroscopic Bankart repair compared with the Latarjet procedure in competitive rugby players with glenohumeral instability and a glenoid bone loss <20. *Am J Sports Med*, 2021; 49(4): 866-72. DOI: 10.1177/0363546520988154.
- Yang JS; Mehran N; Mazzocca AD; Pearl ML; Chen VW; Arciero RA. Remplissage versus modified Latarjet for off-track Hill-Sachs lesions with subcritical glenoid bone loss. *Am J Sports Med*, 2018; 46(8): 1885-91. DOI: 10.1177/0363546518767850.
- Buda M; D'Ambrosi R; Bellato E; Blonna D; Cappellari A; Delle Rose G; Merolla G; SICSeG (Italian Society of Shoulder, Elbow Surgery) Research Committee. Failed Latarjet procedure: a systematic review of surgery revision options. *J Orthop Traumatol*, 2021; 22(1): 24. DOI: 10.1186/s10195-021-00587-7.
- Bedeir YH; Schumaier AP; Grawe BM. The failed Latarjet procedure: evaluation, treatment, and outcomes. *JBJS Rev*, 2018; 6(10): e10. DOI: 10.2106/JBJS.RVW.18.00002.
- Khan U; Torrance E; Hussain M; Funk L. Failed Latarjet surgery: why, how, and what next? *JSES Int*, 2020; 4(1): 68-71. DOI: 10.1016/j.jses.2019.11.006.
- Martinez-Catalan N; Werthel JD; Kazum E; Valenti P. Failed Latarjet treated with full arthroscopic Eden-Hybinette procedure using two cortical suture buttons leads to satisfactory clinical outcomes and low recurrence rate. *Arthroscopy*, 2022; 38(4): 1126-33. DOI: 10.1016/j.arthro.2021.10.026.
- Boileau P; Duysens C; Saliken D; Lemmex DB; Bonnevialle N. All-arthroscopic; guided Eden-Hybinette procedure using suture-button fixation for revision of failed Latarjet. *J Shoulder Elbow Surg*, 2019; 28(11): e377-e388. DOI: 10.1016/j.jse.2019.03.022.
- John R; Coady CM; Wong I. Arthroscopic revision with autologous iliac crest bone graft for failed anatomic glenoid reconstruction using distal tibia allograft. *Arthrosc Tech*, 2019; 8(11): e1333-e1338. DOI: 10.1016/j.eats.2019.07.009.
- Ranalletta M; Tanoira I; Bertona A; Maignon G; Bongiovanni S; Rossi LA. Autologous tricortical iliac bone graft for failed Latarjet procedures. *Arthrosc Tech*, 2019; 8(3): e283-e289. DOI: 10.1016/j.eats.2018.11.002.
- Chuang TY; Adams CR; Burkhart SS. Use of preoperative three-dimensional computed tomography to quantify glenoid bone loss in shoulder instability. *Arthroscopy*, 2008; 24(4): 376-82.
- Rowe C; Patel D; Southmayd W. The Bankart procedure: a long-term end-result study. *J Bone Joint Surg Am*, 1978; 60: 1-16.
- Monteiro GC; Ejnisman B; Andreoli CV; Pochini AC; Cohen M. Absorbable versus nonabsorbable sutures for the arthroscopic treatment of anterior shoulder instability in athletes: a prospective randomized study. *Arthroscopy*, 2008; 24(6): 697-703.
- Burkhart SS; De Beer JF; Barth JR; Cresswell T; Roberts C; Richards DP. Results of modified Latarjet reconstruction in patients with anteroinferior instability and significant bone loss. *Arthroscopy*, 2007; 23(10): 1033-41.
- Kany J; Flamand O; Grimberg J; Guinand R; Croutzet P; Amaravathi R; Sekaran P. Arthroscopic Latarjet procedure: is optimal positioning of the bone block and screws possible? A prospective computed tomography scan analysis. *J Shoulder Elbow Surg*, 2016; 25(1): 69-77.
- Samilson RL; Prieto V. Dislocation arthropathy of the shoulder. *J Bone Joint Surg Am*, 1983; 65: 456-60.
- Stein T; Linke RD; Buckup J; Efe T; von Eisenhart-Rothe R; Hofmann R; Jäger A; Welsch F. Shoulder sport-specific impairments after arthroscopic Bankart repair: a prospective longitudinal assessment. *Am J Sports Med*, 2011; 39(11): 2404-14.
- Arner JW; McClincy MP; Bradley JP. Arthroscopic stabilization of posterior shoulder instability is successful in American football players. *Arthroscopy*, 2015; 31(8): 1466-71.
- Malahias MA; Chytas D; Raoulis V; Chronopoulos E; Brilakis E; Antonogiannakis E. Iliac crest bone grafting for the management of anterior shoulder instability in patients with glenoid bone loss: a systematic review of contemporary literature. *Sports Med Open*, 2020; 6(1): 12. DOI: 10.1186/s40798-020-0240-x.
- Gilat R; Haunschild ED; Lavoie-Gagne OZ; Tauro TM; Knapik DM; Fu MC; Cole. Outcomes of the Latarjet procedure versus free bone block procedures for anterior shoulder instability: a systematic review and meta-analysis. *Am J Sports Med*, 2021; 49(3): 805-16. DOI: 10.1177/0363546520925833.
- Tahir M; Malik S; Jordan R; Kronberga M; Alessandro P; Saithna A. Arthroscopic bone block stabilization procedures for glenoid bone loss in anterior glenohumeral instability: A systematic review of clinical and radiological outcomes. *Orthop Traumatol Surg Res*, 2021; 107(5): 102949. DOI: 10.1016/j.otsr.2021.102949.
- Ernstbrunner L; Pastor T; Waltenspül M; Gerber C; Wieser K. Salvage iliac crest bone grafting for a failed Latarjet procedure: analysis of failed and successful procedures. *Am J Sports Med*, 2021; 49(13): 3620-7. DOI: 10.1177/03635465211040468.
- Gilat R; Wong SE; Lavoie-Gagne O; Haunschild ED; Knapik DM; Fu MC; Chahla J; Forsythe B; Cole BJ. Outcomes are comparable using free bone block autografts versus allografts for the management of anterior shoulder instability with glenoid bone loss: a systematic review and meta-analysis of "The Non-Latarjet". *Knee Surg Sports Traumatol Arthrosc*, 2021; 29(7): 2159-74. DOI: 10.1007/s00167-020-06194-z.
- Sayegh ET; Mascarenhas R; Chalmers PN; Cole BJ; Verma NN; Romeo AA. Allograft reconstruction for glenoid bone loss in glenohumeral instability: a systematic review. *Arthroscopy*, 2014; 30(12): 1642-9. DOI: 10.1016/j.arthro.2014.05.007.

# Reparación quirúrgica de rotura de tendón rotuliano con túneles transóseos: resultados funcionales a cinco años de seguimiento

Waldo González Duque, Jaime Valencia Estay, Isaac Vásquez Cárdenas

Departamento de Traumatología y Ortopedia, Coyhaique, Chile

## RESUMEN

**Introducción:** las roturas del tendón rotuliano son lesiones propias del paciente joven y deportista menor de cuarenta años. El objetivo de este trabajo es describir la técnica que utilizamos en nuestro centro y analizar los resultados funcionales del tratamiento de las roturas del tendón rotuliano empleando suturas transóseas como método de fijación.

**Materiales y métodos:** se evaluó retrospectivamente a un grupo de diez pacientes con rotura aguda del tendón rotuliano, operados entre diciembre de 2014 y febrero de 2019. En todos se usaron suturas transóseas y en cuatro pacientes se realizó aumentación con cerclaje de alambre. El grupo de pacientes tenía una edad media de 36.4 años al momento de la cirugía. El tiempo promedio de seguimiento del grupo fue de doce meses. El protocolo de diagnóstico fue a través de la clínica e imágenes que comprendieron la radiografía y ecografía de partes blandas. Se documentó la evaluación funcional mediante la escala de Lysholm y los criterios del International Knee Documentation Committee (IKDC).

**Resultados:** el promedio postoperatorio en la escala de Lysholm fue de 90 puntos (84-100) y según criterios del International Knee Documentation Committee, para el total de pacientes fue considerado normal o casi normal. Un paciente requirió tratamiento antibiótico en el postoperatorio.

**Conclusiones:** la técnica utilizada en nuestro centro ha resultado sencilla desde el punto de vista técnico y de bajo costo desde lo económico, demostrando resultados clínicos excelentes. Por esta razón, se considera una opción válida en el tratamiento de las roturas agudas del tendón rotuliano.

**Tipo de Estudio:** Serie de Casos

**Nivel de Evidencia:** IV

**Palabras clave:** Rodilla; Tendón Rotuliano; Rotura Aguda; Túneles Transóseos

## ABSTRACT

**Introduction:** patellar tendon ruptures are typical injuries in young patients and athletes under forty years of age. The objective of this work is to describe the technique we use in our center and to analyze the functional results of the treatment of patellar tendon ruptures using transosseous sutures as a fixation method.

**Materials and methods:** a group of ten patients with acute patellar tendon rupture, operated between December 2014 and February 2019, was retrospectively evaluated. Transosseous sutures were used in all of them and augmentation with wire cerclage was performed in four patients. The group of patients has a mean age of 36.4 years at the time of surgery. The group's average follow-up time was twelve months. The diagnostic protocol was through the clinic and images that included radiography and soft tissue ultrasound. The functional evaluation was documented using the Lysholm scale and the criteria of the International Knee Documentation Committee (IKDC).

**Results:** the postoperative average on the Lysholm scale was 90 points (84-100) and according to the International Knee Documentation Committee criteria, all patients were considered normal or almost normal. One patient required antibiotic treatment postoperatively.

**Conclusions:** the technique used in our center has been simple from a technical point of view and low cost from an economic point of view, demonstrating excellent clinical results. For this reason, it is considered a valid option in the treatment of acute patellar tendon ruptures.

**Type of study:** Case Series

**Level of Evidence:** IV

**Keywords:** Knee; Patellar Tendon; Acute Tear; Transosseous Tunnels

## INTRODUCCIÓN

Dentro de las lesiones del aparato extensor de rodilla, la rotura del tendón rotuliano es la menos frecuente, con una incidencia de 0.68/100 000 al año.<sup>1</sup>

La rotura del tendón rotuliano comprende el desgarramiento completo del tendón que va desde el polo inferior de la rótula hasta el tubérculo anterior de la tibia. Por lo ge-

neral, se observa en hombres entre la tercera y cuarta década de vida. Puede ocurrir espontáneamente en pacientes con enfermedades metabólicas e inflamatorias, pero se advierte con mayor frecuencia como el evento culminante de degeneración progresiva,<sup>2</sup> sintomática del tendón (tendinopatía) o como resultado de una contracción violenta del mecanismo extensor contra resistencia por una posición fija de la pierna y el pie. Este último mecanismo está implicado en las lesiones asociadas con actividades como saltar, girar y levantamiento de pesas o en un accidente de tropiezo y caída.<sup>3</sup> Estas roturas se clasifican mejor en agudas o crónicas, según el tiempo transcurrido desde

Waldo González Duque  
doctorwaldogonzalez@gmail.com

Recibido: Mayo de 2021. Aceptado: Enero de 2024.

la rotura. Como se muestra en diversos estudios, la degeneración del tendón es un factor importante en casi todos los casos de rotura traumática.

El tratamiento quirúrgico para la rotura aguda del tendón rotuliano ha sido la reparación primaria con sutura del defecto con aumentación con cerclaje de alambre, sutura, o auto o aloinjerto. El tratamiento postoperatorio consistió en ferulización de extensión de la rodilla por seis semanas antes de iniciar el movimiento.<sup>4</sup>

El objetivo del presente trabajo es analizar los resultados funcionales del tratamiento de las lesiones del tendón rotuliano tercio proximal operados en nuestro centro hospitalario, utilizando suturas transóseas como método de fijación.

## MATERIALES Y MÉTODOS

En esta revisión se analizó retrospectivamente una serie de diez casos de roturas del tendón rotuliano, tratados en nuestro centro hospitalario, Hospital Regional de Coyhaique (Región de Aysén, Chile), durante el período comprendido entre diciembre de 2014 y febrero de 2019, mediante la utilización de suturas transóseas.

Fueron incluidos en este trabajo pacientes con roturas agudas de tendón rotuliano ubicadas en su tercio proximal, excluyendo otras lesiones del aparato extensor, como fracturas de rótula o roturas del tendón cuadriceps. En el período descrito, se operaron trece pacientes con rotura completa del tendón rotuliano. De este grupo, tres no continuaron los controles en nuestro centro, por lo que la serie sólo incluye a los diez restantes. El grupo de pacientes analizado comprende siete hombres y tres mujeres, con una media de edad de 36.4 años (rango, 22 a 58). Sin riesgos preoperatorios y/o factores de riesgo asociados (fig. 1).

El protocolo de diagnóstico fue a través de:

- Anamnesis.
- Examen físico compatible.
- Radiografía con proyecciones anteroposterior y lateral de la rodilla.
- Ecografía de partes blandas.

Todos los pacientes fueron tratados en el período agudo, con un tiempo promedio de evolución de siete días desde la lesión al momento de la cirugía (rango, 2 – 15 días), (Tabla 1).

### Criterios de inclusión

1. Pacientes operados en Hospital Regional Coyhaique, durante el período señalado.
2. Pacientes con rotura aguda de tendón rotuliano.
3. Pacientes operados con técnica señalada, túneles transóseos.

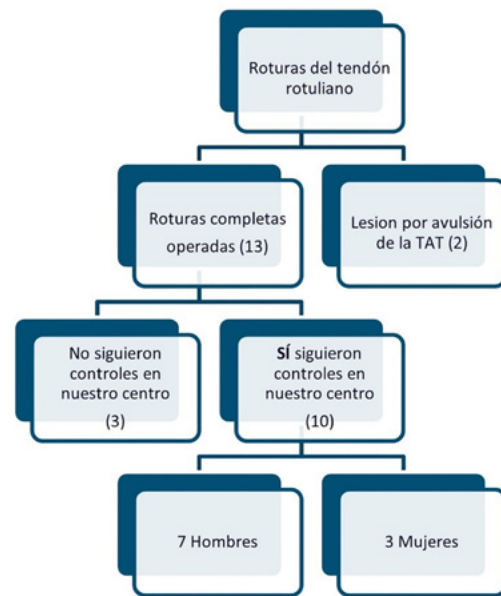


Figura 1: Diagrama de flujo de la serie.

4. Pacientes que mantuvieron controles según lo establecido.

### Técnica quirúrgica

El paciente es colocado en posición supina, con un pequeño bulto bajo la cadera ipsilateral para mantener la rótula apuntando hacia el techo. Además, utilizamos un torniquete en el muslo proximal del paciente. La extremidad entera es preparada estérilmente y envuelta libre.

La cirugía se realiza a través de una incisión en línea media longitudinal anterior de rodilla, centrada sobre el defecto en la región del tendón rotuliano. Si la disrupción es una avulsión del polo inferior de la rótula, la incisión puede extenderse más proximalmente.

La disección de rutina se realiza con un corte neto a través de la piel y tejido subcutáneo. Es importante desbridar y remover todo el hematoma. Lo más frecuente es que el tendón rotuliano esté avulsionado en la faceta inferior de la rótula junto con desgarro de los retináculos. El muñón debe ser desbridado con tijera quirúrgica o bisturí para poder remover cualquier tejido no viable y refrescar el tendón.

Con dos suturas no reabsorbibles de alta resistencia (FiberWire®), se sutura desde la punta del tendón con técnica Krackow. Verificamos que la sutura atraviese el espesor completo y que contenga al menos  $\frac{2}{3}$  de la longitud de este. Además, se realizan tres túneles transóseos equidistantes a nivel del polo inferior de la rótula, los cuales se dirigen verticalmente hacia el polo opuesto de esta con

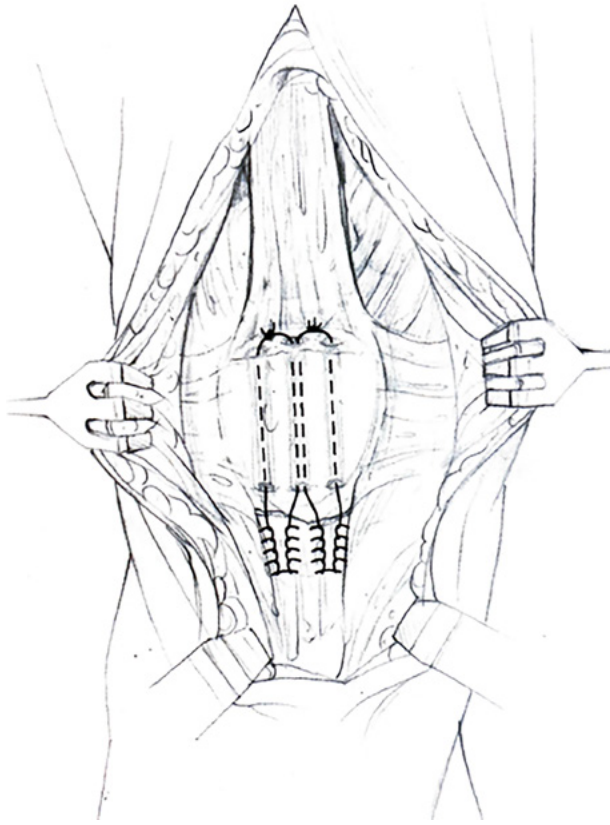


Figura 2: Técnica de suturas transósseas (basado en Freddie Fu, 2012).

una broca de 2.5 mm. Utilizando un asa de sutura Vycril dentro de un trocar peridural 16 gauge se pasan las suturas a través de los túneles transósseos. A través de estos se rescatan los cuatro extremos libres de las suturas de alta resistencia. Por el túnel central se recuperan dos hebras centrales. Una vez que tenemos las cuatro hebras rescatadas, se tensan y anudan con la rodilla en extensión para conseguir convergencia completa de la interfaz osteotendinosa (fig. 2). Además, en caso de ser necesario, por hallazgos en el intraoperatorio, como signos de patología degenerativa del tendón, se efectúa técnica de aumentación con cerclaje de alambre.

Finalmente, reparamos los retináculos medial y lateral con Vycril, y probamos la rodilla en flexión de 90° para confirmar la resistencia y estabilidad de la reparación. Luego se utiliza sutura reabsorbible para la capa subcutánea, y corchetes o sutura corrida para la piel. De rutina, colocamos un vendaje estéril y dejamos al paciente con un yeso cerrado en extensión.

## Postoperatorio

El protocolo postoperatorio de la rodilla comprende la inmovilización en extensión con un yeso cerrado durante tres semanas. El paciente debe usar muletas y puede iniciar carga de peso completo inmediata, se le explica que desde el primer día puede hacer ejercicios isométricos para cuádriceps y gemelos. A las tres semanas se realiza el primer control, en este se saca el yeso, se revisa la herida operatoria y se retiran los corchetes o suturas. Luego de esta etapa inicial, se permite el incremento progresivo del rango de flexión asistido pasivamente: 0-45° hasta la sexta semana y 0-90° desde la sexta semana. En la novena semana se comienza con la movilidad activa asistida y libertad completa para la flexión.

Idealmente, el paciente es supervisado tres veces a la semana por el kinesiólogo de nuestro centro hospitalario. Además, se le prohíbe el retorno completo a la actividad deportiva antes de los seis meses.

Los pacientes fueron seguidos con controles presenciales por doce meses en total, y a los dieciocho meses de operados se les contactó vía telefónica para evaluar los resultados mediante la escala de Lysholm y, clínicamente, según los criterios del International Knee Documentation Committee (IKDC). Además, se registra en la historia clínica el rango articular con goniómetro en cada control efectuado.

## Escala de Lysholm

Esta escala se utiliza para clasificar el grado subjetivo de los pacientes en relación con la capacidad funcional. Consiste en ocho ítems relacionados con la función de la rodilla: cojera, uso de soporte para caminar, inestabilidad, dolor, bloqueo, inflamación, capacidad para subir escaleras y para agacharse, cada ítem y la puntuación global son analizados por separado. Se enfoca en síntomas durante actividades de la vida cotidiana y en el deporte, y se tarda aproximadamente cuatro minutos en completar las ocho preguntas. Las puntuaciones por debajo de 65 fueron consideradas pobres; entre 66 y 83, regulares; desde 84 hasta 94, buenas, y por encima de 95, excelentes.

## Criterios IKDC

La evaluación IKDC combina síntomas y signos. Cada categoría se gradúa globalmente en A (normal), B (cerca de lo normal), C (anormal) o D (severamente anormal). La evaluación final de A, B, C o D es determinada por la peor puntuación. Este método consta de una parte subjetiva que consiste en dieciocho preguntas que tienen en cuenta síntomas, actividades deportivas y función, de las cuales al menos dieciséis deben ser respondidas para poder ser utilizado. Los valores son sumados y transformados en una escala de 0 a 100.

TABLA 1. DESCRIPCIÓN DE LA SERIE DE PACIENTES

Paciente	Sexo	Edad	Ant. mórbidos	Días Preop.	Lado	Mecanismo
1	M	22	NO	2	Izquierdo	Indirecto
2	M	58	HTA	2	Derecho	Indirecto
3	M	36	NO	5	Derecho	Indirecto
4	F	27	NO	15	Derecho	Indirecto
5	F	29	NO	9	Derecho	Indirecto
6	M	25	NO	8	Derecho	Directo
7	M	38	NO	10	Izquierdo	Indirecto
8	F	49	NO	6	Derecho	Indirecto
9	M	55	NO	5	Izquierdo	Indirecto
10	M	25	NO	8	Izquierdo	Indirecto

TABLA 2. RESULTADOS DE HALLAZGOS INTRAOPERATORIOS Y AUMENTACIÓN UTILIZADA EN LA SERIE

Paciente	Sexo	Edad	Mecanismo	Intraop	Aumentación
1	M	22	Indirecto	No	No
2	M	58	Indirecto	Tendinosis	Cerclaje alambre
3	M	36	Indirecto	Tendinosis	Cerclaje alambre
4	F	27	Indirecto	No	No
5	F	29	Indirecto	No	No
6	M	25	Directo	No	No
7	M	38	Indirecto	Tendinosis	Cerclaje alambre
8	F	49	Indirecto	Alerones indemnes	No
9	M	55	Indirecto	Tendinosis	Cerclaje alambre
10	M	25	Indirecto	No	No

## RESULTADOS

### Resultados intraoperatorio

Durante la cirugía detectamos lo siguiente (Tabla 2):

- Cuatro casos de pacientes en los que se objetivaban signos de tendinosis rotuliana, o sea, un 40% de los pacientes.
- Un caso de rotura total del tendón rotuliano, pero con alerones rotulianos conservados.

Se evaluaron factores predisponentes en el grupo de pacientes y se encontró lo siguiente:

- Cuatro casos de tendinosis rotuliana.
- Un caso con rotura aguda del tendón de Aquiles contralateral operado en 2016.

### Resultados funcionales

Con respecto a los resultados funcionales obtenidos, según la escala de Lysholm, para el total de diez pacientes mostró un promedio de 91 puntos (rango 84-100), y según los valores del IKDC el 100% de los pacientes obtuvo resultados funcionales normales o casi normales (A o B), no registramos resultados anormales o casi anormales (C o D) (Tabla 3).

Todos los pacientes pudieron retornar a su vida normal y a su práctica deportiva habitual (los que la realizaban) en un tiempo promedio de nueve meses.

En el seguimiento postoperatorio no realizamos ningún tipo de imagen, sólo controlamos con el examen físico y goniómetro. El tiempo de seguimiento promedio fue de doce meses.

### Complicaciones

Dentro de las complicaciones descritas en el grupo, uno de los pacientes, al momento de retirar el yeso rodillero, presentó signos inflamatorios en relación con la herida operatoria que fueron tratados con antibióticos por siete días y seguimiento día por medio con curaciones. Este paciente fue atendido como una celulitis, catalogado dentro de complicaciones cutáneas y correspondería al 10% de la serie. Esto no tuvo repercusiones a largo plazo.

## DISCUSIÓN

El tendón rotuliano es una estructura que, a pesar de tener las características anatómicas de un ligamento, se comporta como un tendón, por eso a pesar de ser un ligamento, habitualmente se lo denomina así.<sup>5</sup>

La rotura aislada del tendón rotuliano es una lesión poco frecuente, ocurre principalmente en pacientes menores de cuarenta años. La mayoría de los casos resultan posterior a una contracción forzada del cuádriceps con una rodilla en flexión, frecuentemente se relata como una

TABLA 3. RESULTADOS FUNCIONALES EN LA SERIE ESTUDIADA

Nombre	Edad	Mecanismo	Aumentación	Lysholm	IKDC
1	22	Indirecto	No	90	A
2	58	Indirecto	Cerclaje alambre	92	A
3	36	Indirecto	Cerclaje alambre	92	A
4	27	Indirecto	No	90	B
5	29	Indirecto	No	100	A
6	25	Directo	No	88	B
7	38	Indirecto	Cerclaje alambre	90	A
8	49	Indirecto	No	84	B
9	55	Indirecto	Cerclaje alambre	94	A
10	25	Indirecto	No	90	A

historia de una rodilla que cede acompañada de un chasquido y un inicio súbito del dolor. Dicha lesión es incapacitante y con un período postoperatorio prolongado.

Se ha descrito cierto nivel de deterioro o degeneración del tendón, producto de microtrauma repetitivo o acumulativo, también asociado a enfermedades sistémicas como diabetes mellitus, enfermedad renal crónica, lupus eritematoso sistémico, artritis reumatoide, etc. También se han reportado casos de pacientes en tratamiento con corticoides y otros con cirugías previas de la rodilla.

La mayor fuerza en el tendón rotuliano ocurre en la inserción en el polo inferior de la rótula, por esta razón es más frecuente que la rotura se produzca en esta zona. Se ha estimado “*in vitro*” que para romper este tendón se requiere de una fuerza 17.5 veces el peso corporal del paciente,<sup>6</sup> por lo que es justo considerar que, aparte del evento traumático, es probable que en la mayoría de los pacientes los factores predisponentes jueguen un rol patogénico. De este modo, esta patología se ha caracterizado como una lesión aguda sobre un fondo degenerativo.

La reparación quirúrgica del tendón es la regla por excelencia en pacientes con lesiones agudas, y esto es necesario para reestablecer la continuidad del aparato extensor de la rodilla. Las lesiones no tratadas o descuidadas llevan a una retracción del cuádriceps y la rótula con las adherencias resultantes y una insuficiencia del mecanismo extensor. La técnica quirúrgica clásica de las lesiones del tendón rotuliano consiste en la reinserción del tendón en el polo inferior de la rótula, desbridando la zona ósea y el tendón deshilachado, para así crear un lecho receptor adecuado, no existe una técnica que represente el “*Gold standard*”. Luego las suturas con técnica Krackow se pasan a través de túneles transóseos en la rótula, tensando los nudos a nivel del polo proximal de la rótula. De esta manera, se logra traer el muñón fibrilar al plano óseo.

Diversos autores han procurado reforzar la reparación a modo de aumentación de la técnica clásica, esto para permitir el reintegro temprano. Dentro de los materiales descritos para la aumentación se han ocupado desde

alambres trenzados, alo o autoinjertos, suturas, etc. Mediante dicha aumentación se han obtenido resultados exitosos en cuanto a la disminución del tiempo de inmovilización postoperatoria. Pero, por otro lado, requieren de mayor experticia de parte del cirujano, de exposición quirúrgica adicional, tomas de injerto (mayor morbilidad) y a veces hasta de un segundo acto quirúrgico para la remoción del material de aumentación.<sup>7</sup>

Mihalko y Vance, en un estudio cadavérico, demostraron resultados biomecánicos que exponen una tendencia estadística hacia la disminución de la formación de un *gap* cuando se ocupa una técnica con aumentación en el sitio de reparación bajo un movimiento dinámico simulado de la rodilla. La formación media de un *gap* en la reparación estándar fue de 8.9 mm después de un ciclo versus 3.6 mm en la reparación aumentada. A los 250 ciclos, la formación media de *gap* para la reparación estándar fue de 13.2 mm versus 7.2 mm en la reparación aumentada.<sup>8</sup>

En el presente estudio de casos retrospectivo, con doce meses de seguimiento, la puntuación media en la escala de Lysholm fue de 91/100, con un 100% de los pacientes con resultados funcionales normales o casi normales según IKDC.

El diseño del estudio fue retrospectivo, unicéntrico, no controlado. Aparte de los pacientes que logramos seguir por doce meses, hubo una pérdida de 23% del total de los pacientes operados en el período reportado por las causas señaladas anteriormente. Por otra parte, todos los pacientes que mantuvieron sus controles aceptaron participar y ser contactados posteriormente. No realizamos valoración imagenológica en el postoperatorio.

Epidemiológicamente, la serie incluyó un 70% de hombres, comparable con la descrita por Clayton *et al.*, quienes encontraron un predominio masculino del 78% en el análisis de lesiones tendinosas en pacientes atendidos en el servicio de urgencia de un hospital en Edimburgo (Reino Unido).

Nuestra serie presentó una edad media de 36.4 años, lo que corresponde con lo reportado en la literatura (pico

de incidencia entre los treinta y cuarenta años). Además, debido a este pico de incidencia y que encontramos intraoperatoriamente un 40% de los pacientes con signos de patología degenerativa en el tendón rotuliano, se puede postular que las causas degenerativas o el debilitamiento del tendón parecen influir en esta patología.

Del grupo de pacientes con mecanismo lesional indirecto, seis (60%) de estos fueron relacionados a la práctica deportiva (fútbol) y tres fueron por accidente doméstico, por esta razón podría atribuirse a que el 70% de la serie fuera de sexo masculino. Además, es importante recalcar que todos los lesionados en relación con la práctica de fútbol eran jugadores no profesionales.

Dentro de los hallazgos intraoperatorios, en un 40% de los pacientes operados se objetivaron signos de patología degenerativa del tendón, vale decir, pierde su brillo natural, elasticidad y textura, es de color grisáceo y de aspecto frágil.<sup>9</sup> Por esta razón, en estos pacientes además de realizar la reparación con sutura por túneles transóseos, se hizo aumentación con cerclaje de alambre.

Dado que nuestro hospital pertenece a la red de salud de la Región de Aysén, región aislada del sur de Chile, nuestros insumos generalmente son limitados. Por esto, dentro del arsenal de materiales que tenemos para realizar la aumentación y dada la experticia del cirujano, en los pacientes con signos de tendinosis se utilizó la aumentación con alambre, a pesar de que está reportada una mayor incidencia de un segundo procedimiento para retiro del material. Con todo, en nuestra serie, hasta el momento del alta de los pacientes y durante el control telefónico a los dieciocho meses, no detectamos sintomatología con respecto a la aumentación con alambre.

La población que se atiende en el centro hospitalario es especial, en el sentido de que generalmente nuestros pacientes viven en lugares aislados desde donde deben movilizarse varios kilómetros para poder llegar a recibir atención por traumatología. Dicho esto, si bien las técnicas de aumentación generalmente se ocupan para poder reiniciar una rehabilitación precoz y disminuir el gap operatorio,<sup>10</sup> en el caso de nuestra serie la ocupamos para proteger la reparación, asociado a eso, igual se le instala un yeso rodillero para inmovilizar la extremidad, con esto no se logra la rehabilitación precoz (<2 semanas) pero sí se asegura la reparación del tendón rotuliano lesionado. A pesar de la inmovilización, se le indica al paciente la importancia de realizar carga de peso con esa extremidad y de realizar ejercicios isométricos.

En varios estudios se favorece la movilización temprana después de la reparación del tendón rotuliano.<sup>11,12</sup> Aunque en la serie estudiada se mantuvo la inmovilización con rodillera por tres semanas en el postoperatorio, los resultados funcionales según Lysholm fueron entre buenos

y excelentes, (promedio de buenos); según la escala de IKDC el total de pacientes de la serie obtuvo resultados funcionales normales o casi normales a los dieciocho meses postoperatorios. Como mencionáramos, todos los pacientes retornaron a su vida normal y a la práctica deportiva habitual (los que la realizaban). Estos resultados son comparables a los hallazgos de Enad *et al.*, que iniciaban movimiento precoz a las dos semanas del postoperatorio.<sup>13</sup>

En nuestro caso, ponemos en la balanza la movilidad precoz versus el riesgo de falla de la reparación, dado que a menudo una cirugía de reconstrucción por la falla de la reparación suele tener peores resultados funcionales a largo plazo, y además requiere que sea realizada por un cirujano con mayor experticia, con el que no contamos en nuestro centro hospitalario.

La reparación primaria con suturas a través de túneles transóseos es un procedimiento eficiente para proveer la fijación tendinoligamentaria al plano óseo, en especial al polo inferior de la rótula. Diversas características de esta técnica permiten calificarla como una práctica de buenos a excelentes resultados:<sup>14</sup>

- Permite una fijación sólida de las suturas al plano óseo.
- Según la experticia del cirujano permite una exposición reducida de las partes blandas.
- Es una técnica de fácil reproducción para cirujanos de menor experticia.
- El postoperatorio puede ser abreviado.
- No requiere de una segunda cirugía para remoción del material de reparación, a menos que se realice aumentación.
- Si la técnica es seguida al pie de la letra, la posibilidad de aflojamiento a través de los túneles óseos es baja.
- Los tiempos quirúrgicos son menores y se puede disminuir el uso de manguito de isquemia.

Dentro de los puntos clave de la cirugía, reconocemos la importancia de cruentar el polo distal de la rótula para así asegurar la realización precisa de los túneles óseos y además asegurar un lecho "fértil" apto para recibir el muñón fibrilar y tener una reparación exitosa.

El tratamiento de la rotura aguda del tendón rotuliano sigue siendo variado. Existen diferentes opiniones en cuanto al tratamiento óptimo de esta lesión, siendo el punto de debate el tipo de aumentación y qué técnica usar con respecto a la fijación en la rótula, si túneles transóseos o anclaje.<sup>6</sup> Numerosos procedimientos se han descrito en la literatura para el tipo de aumentación.<sup>15,16</sup>

Las limitaciones de este trabajo son el escaso número de pacientes y la pérdida de tres de ellos por problemas externos al centro hospitalario. Además, es importante recalcar que la duración del seguimiento es escasa para poder sacar conclusiones a largo plazo, sobre todo respecto

de los pacientes a los que se les hizo aumentación con cerclaje de alambre, ya que estos podrían presentar dolor en relación con la aumentación. Aun así, ninguno de los pacientes ha vuelto a consultar en el centro hospitalario por dolor o molestias en relación con el cerclaje de alambre.

Creemos que, a pesar del tamaño muestral, los resultados orientan a que esta técnica es una buena alternativa en el tratamiento de la rotura del tendón rotuliano, con ausencia de complicaciones por la cirugía y resultados funcionales satisfactorios sobre la base de una reparación estable y confiable, que nos permite iniciar una rehabilitación y una recuperación temprana del paciente.

De todas maneras, consideramos una fortaleza importante del trabajo la homogeneidad de la técnica quirúrgica utilizada y del grupo de cirujanos que la realizaron, ya que los trece pacientes fueron operados por el mismo equipo quirúrgico en un mismo centro. A esto se debe agregar que todos los casos son discutidos en reuniones clínicas previo al día de la cirugía para tomar la mejor decisión sobre el procedimiento a efectuarse y así unificar las indicaciones.

Un mayor grupo de estudio prospectivo y un seguimiento de los pacientes por mayor tiempo podría ser necesario para poder tener resultados a largo plazo.

## CONCLUSIÓN

Consideramos que la técnica relatada es un procedimiento que permite obtener muy buenos resultados clínicos y funcionales en pacientes con rotura aguda del tendón rotuliano, siempre y cuando se seleccione al paciente adecuado.

Es un procedimiento quirúrgico con baja incidencia de complicaciones y, en general, puede tener relación con la evolución de la técnica quirúrgica y la curva de aprendizaje del cirujano, asociado a fallas en la reparación misma o en la aumentación utilizada.

En opinión de los autores se justifica considerarla una opción válida en el tratamiento de las lesiones traumáticas del tendón rotuliano, sobre todo en centros donde no se cuenta con sistema de anclaje por problemas de financiación. En resumen, podemos concluir que la técnica quirúrgica descrita es reproducible para cualquier cirujano y en cualquier hospital de mediana complejidad.

Los investigadores aclaramos nuestro compromiso para mantener la confidencialidad de los datos extraídos de las fichas clínicas de cada uno de los pacientes, con el consentimiento informado de cada uno de ellos. No existen conflictos de interés por parte de los autores.

## BIBLIOGRAFÍA

1. Clayton RA; Court-Brown CM. The epidemiology of musculoskeletal tendinous and ligamentous injuries. *Injury*, 2008; 39(12): 1338-44.
2. Kannus P; Jozsa L. Histopathological changes preceding spontaneous rupture of a tendon. A controlled study of 891 patients. *J Bone Joint Surg Am*, 1991; 73: 1507-25.
3. Kelly DW; Carter VS; Jobe FW; Kerlan RK. Patellar and quadriceps tendon ruptures: jumper's knee. *Am J Sports Med*, 1984; 12: 375-80.
4. Greis PE; Holmstrom MC; Lahav A. Surgical treatment options for patella tendon rupture; part I: acute. *Orthopedics*, 2005; 28: 672-9.
5. Basso O; Johnson DP; Amis AA. The anatomy of the patellar tendon. *Knee Surg Sports Traumatol Arthrosc*, 2001; 9(1): 2-5. Erratum in: *Knee Surg Sports Traumatol Arthrosc*, 2001; 9(1): 56.
6. Ravalin RV; Mazzocca AD; Grady - Benson JC; Nissen CW; Adams DJ. Biomechanical comparison of patellar tendon repairs in a cadaver model: an evaluation of gap formation at the repair site with cyclic loading. *Am J Sport Med*, 2002; 30(4): 469-73.
7. Kasten P; Schewe B; Maurer F; Gosling T; Krettek C; Weise K. Rupture of the patellar tendon: a review of 68 cases and a retrospective study of 29 ruptures comparing two methods of augmentation. *Arch Orthop Trauma Surg*, 2001; 121: 578-82.
8. Mihalko WM; Vance M; Fineberg MJ. Patellar tendon repair with ham-string autograft: a cadaveric analysis. *Clin Biomech*, 2010; 25: 348-51.
9. Xu Y; Murrell ACG. The basic science of tendinopathy. *Clin Orthop Relat Res*, 2008; 466(7): 1528-38.
10. Marder RA; Timmerman LA. Primary repair of patellar tendon rupture without augmentation. *Am J Sports Med*, 1999; 27: 304-7.
11. Bhargava SP; Hynes MC; Dowell JK. Traumatic patella tendon rupture: early mobilization following surgical repair. *Injury*, 2004; 35: 76-9.
12. West JL; Keene JS; Kaplan LD. Early motion after quadriceps and patellar tendon repairs: outcomes with single-suture augmentation. *Am J Sports Med*, 2008; 36: 316-23.
13. Enad JG; Loomis LL. Primary patellar tendon repair and early mobilization: results in an active-duty population. *J South Orthop Assoc*, 2001; 10: 17-23.
14. Lysholm J; Gillquist J. Evaluation of knee ligament surgery results with special emphasis on use of a scoring scale. *Am J Sports Med*, 1982; 10: 150-4.
15. Shelbourne KD; Darmelio MP; Klootwyk TE. Patellar tendon rupture repair using Dall - Miles cable. *Am J Knee Surg*, 2001; 14: 17-20.
16. Greis PE; Holmstrom MC; Lahav A. Surgical treatment options for patella tendon rupture; part I: acute. *Orthopedics*, 2005; 28: 672-9; quiz 680-1.

# Reconstrucción de ligamento cruzado anterior con isquiotibiales manteniendo su inserción tibial

Sergio Andrés Sandrigo,<sup>1</sup> Gastón F. Rabey,<sup>1</sup> Gonzalo Pérez Herrera,<sup>2</sup>  
Gustavo Benítez Gil<sup>3</sup>

1. Sanatorio Padre Pio, Reconquista, Santa Fe, Argentina

2. Sanatorio Antártida, Resistencia, Chaco, Argentina

3. Rosario Complex Knee & Shoulder, Rosario, Santa Fe, Argentina

## RESUMEN

**Introducción:** la no desinserción tibial de semitendinoso-recto interno (ST-RI) parece constituir una opción para evitar la necrosis avascular en el proceso de ligamentización. El objetivo de nuestro trabajo es hacer una comparación entre ST-RI desinsertado versus ST-RI no desinsertado.

**Materiales y métodos:** estudio comparativo, prospectivo, randomizado, doble ciego, para el que se formaron dos grupos. El grupo de estudio, conformado por treinta y ocho pacientes con plástica de LCA sin desinserción tibial de ST-RI; el grupo de control, de treinta y nueve pacientes con desinserción tibial. Se realizaron evaluaciones de RM a los seis meses del postoperatorio, se evaluaron el Coeficiente Señal ruido (CS) y la orientación del neoligamento en planos sagital, coronal y axial. La valoración clínica, a través de IKDC, Tegner Lysholm y KT-1000, fue efectuada por médicos en forma ciega.

**Resultados:** el CS valorado por RM a los seis meses mostró diferencias significativas entre el grupo de estudio (14.4) y el de control (24.9) con un valor  $p < 0.001$ . No existieron diferencias en cuanto a la orientación del injerto entre ambos grupos, ni en el plano sagital, coronal, ni axial. En cuanto al IKDC y Tegner Lysholm, sin diferencias entre grupos a los nueve meses. En el KT-1000 tampoco se encontraron diferencias entre grupos ( $p = 0.518$ ).

**Discusión:** la no desinserción tibial de ST-RI es una opción válida que podría evitar la fase de necrosis avascular de la ligamentización. Nuestros resultados, sustentados en RM, nos estimulan a utilizarla como una opción con cierta ventaja biológica.

**Palabras clave:** Ligamentización; ST-RI Desinsertado; ST-RI No Desinsertado; RM

## ABSTRACT

**Introduction:** non disinsertion of hamstring autograft tendons may result in avoiding cellular necrosis at the early stage of ligamentization process. The aim of this study was to compare between disinserted vs non disinserted hamstring autograft.

**Materials and methods:** in this prospective, double-blind, randomised controlled trial, two groups were created. In the study group, hamstring tendon retraction ( $n=39$ ) was performed. In the control group, maintaining tibial insertion ( $n=38$ ) harvesting technique was used. Patients were evaluated with MRI after six months of follow-up. Graft maturity was evaluated with the signal-to-noise quotient (SNQ) and graft direction and orientation with sagittal, coronal, and axial views. Clinical outcomes were assessment of IKDC, Tegner-Lysholm activity level score and KT-1000 evaluation from a blind orthopaedic surgeon.

**Results:** signal-to-noise quotient (SNQ) was significantly lower in non disinserted hamstring group (study group 14.4 vs control group 24.9- $p = 0.001$ ). There were no differences in graft direction between both groups. KT-1000 measurements showed no difference, the same as clinical outcomes assessment of IKDC and Tegner-Lysholm scores.

**Discussion:** non disinserting hamstring tendons autograft is a valid option and may avoid the necrosis phase in ligamentization process. Our results, sustained on MRI imaging encourage us to use it with some biological advantage.

**Keywords:** Ligamentization; Hamstring Tendon Retraction; Hamstring Maintaining Tibial Insertion; MRI

## INTRODUCCIÓN

La ruptura del ligamento cruzado anterior (LCA) constituye una de las lesiones deportivas más comunes, ocurre en muchos pacientes y en diferentes grupos etarios. La resolución quirúrgica de las lesiones del LCA es ampliamente aceptada desde hace varias décadas. Dentro de los posibles injertos utilizados para la reconstrucción del LCA, las opciones biológicas del autoinjerto y del aloinjerto (para quienes tienen acceso) son más populares, principalmente porque son más convenientes en términos

de acceso y por la potencial capacidad de remodelación e integración; situación poco probable con un ligamento artificial.<sup>1,2</sup>

Los injertos de tendones isquiotibiales, semitendinoso y recto interno (ST-RI) mostraron un alto potencial regenerativo y menor morbilidad del sitio donante con respecto a la opción de injerto hueso-tendón-hueso (H-T-H).<sup>3,4</sup> La opción de ST-RI también ha demostrado características biomecánicas similares a las del LCA nativo en relación a resistencia, longitud y versatilidad, condiciones que lo convierten en una opción muy adecuada para diferentes procedimientos reconstructivos.<sup>5,6</sup>

En el proceso de remodelación del injerto, conocido como "ligamentización", se desarrollan tres fases:<sup>7</sup>

1. Una fase temprana con necrosis avascular central del injerto e hipocelularidad;

Sergio Andrés Sandrigo  
sasandrigo@yahoo.com.ar

Recibido: Febrero de 2023. Aceptado: Enero de 2024.

- Una fase de proliferación con mayor replicación celular e intensa revascularización;
- Una fase de ligamentización propiamente dicha, que consiste en la remodelación continua del injerto hacia las características biológicas y la resistencia mecánica del LCA nativo.

Algunos investigadores sostienen que la necrosis avascular y el ulterior proceso de revascularización tienen un efecto adverso sobre las propiedades biomecánicas del injerto. Esto puede generar una pobre remodelación del injerto reconstruido, con la consecuente incapacidad para soportar tensión y/o carga. Es por ello que varias líneas de investigación pregonan preservar la inserción tibial de los isquiotibiales en la reconstrucción del LCA.<sup>8,9</sup>

El objetivo de este trabajo es evaluar el comportamiento del injerto de ST-RI en la plástica del LCA, comparando los tendones totalmente desinsertados con aquellos donde se mantiene su inserción tibial.

## MATERIALES Y MÉTODOS

Este estudio fue aprobado por el Comité de Ética del Sanatorio Padre Pio (Reconquista, Santa Fe), donde se desarrolló la investigación. Todos los pacientes han aprobado su participación a través del consentimiento informado.

### Población estudiada

Fueron seleccionados ochenta y dos pacientes desde julio de 2020 hasta octubre de 2021, los que fueron randomizados en dos grupos. La inserción tibial de los tendones semitendinoso y del recto interno se han preservado en grupo de estudio (n = 41) y estos tendones fueron desinsertados en grupo de control (n = 41). Los pacientes tuvieron conocimiento sobre el uso de ST-RI como injertos, pero fueron “ciegos” en relación a la desinserción tibial, o no, de los mismos.

Se utilizó como criterio de inclusión a toda lesión unilaterial de LCA, sin historias de cirugías previas en la rodilla, grupo etario con límite inferior de dieciséis años y superior de cincuenta años. Fueron excluidos aquellos pacientes en quienes se reparó simultáneamente otro ligamento (LCP, LLI, LLE), las revisiones por re-rupturas de LCA, los pacientes en quienes se adicionó una osteotomía alrededor de la rodilla y aquellos en quienes se realizó sutura meniscal y/o algún procedimiento sobre el cartílago articular.

Los pacientes fueron controlados por sus cirujanos a las dos semanas y al mes del postoperatorio y una vez por mes hasta cumplir el año de la cirugía. Todos los pacientes fueron analizados con RM a los seis meses. Además, fueron evaluados por otros cirujanos para determinar los resultados funcionales a los nueve meses de la cirugía. El

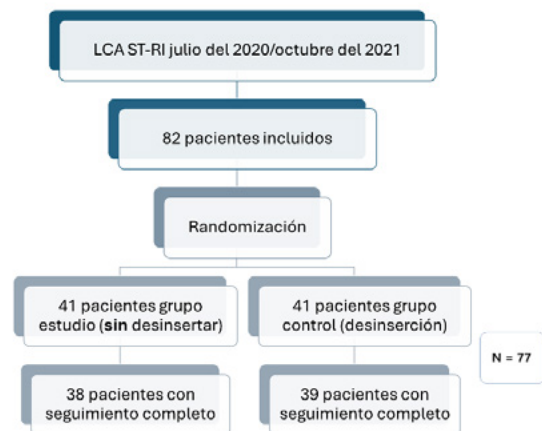

Figura 1: Flujograma de constitución de los grupos evaluados.

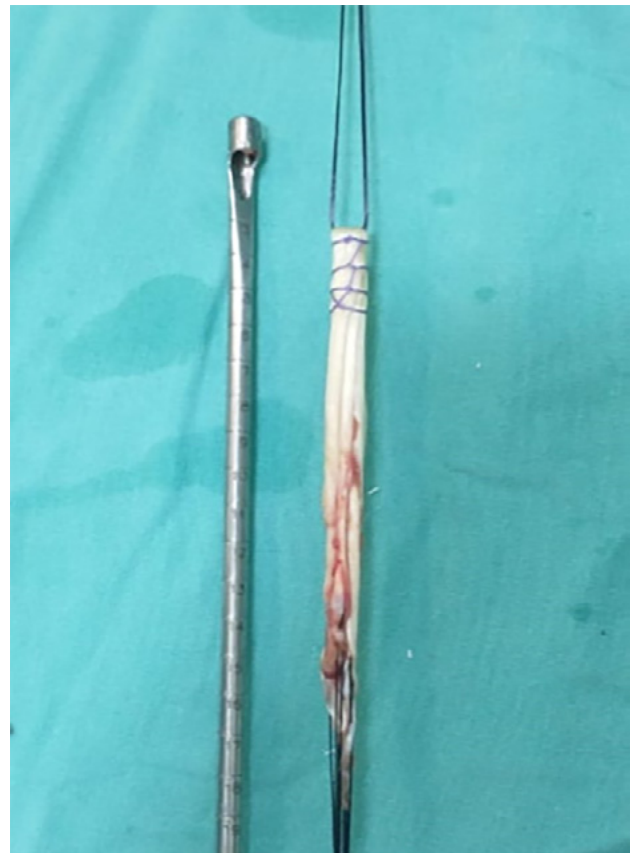


Figura 2: Grupo control. Desinserción con tenótomo cerrado y preparación de ST-RI cuádruple.

estudio de los casos fue por RM del valor de Coeficiente Señal ruido (CS) basado en la intensidad de la señal de la RM y, de forma secundaria, la evaluación clínica.

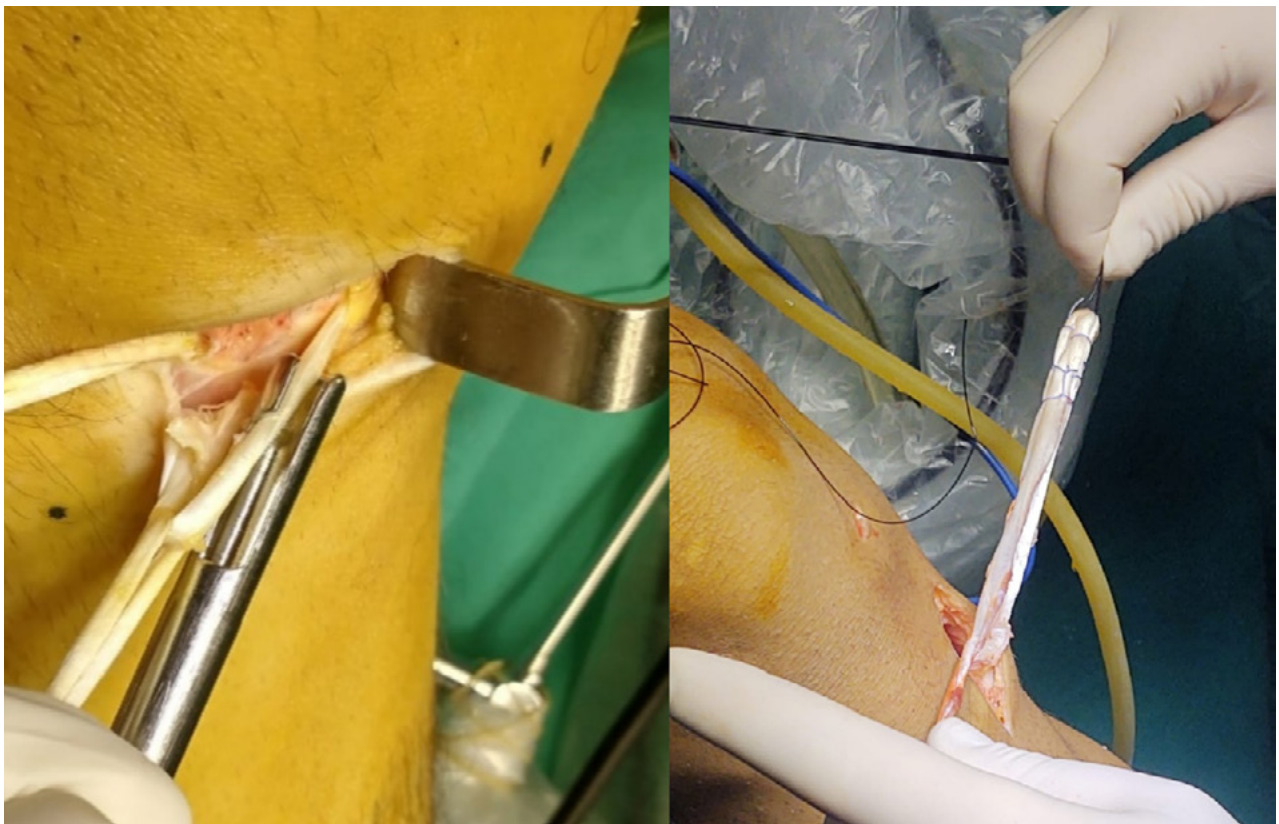


Figura 3: Grupo de estudio. Tenótomo abierto y preparación del injerto ST-RI cuádruple.

Finalmente, dos pacientes del grupo control y tres pacientes del grupo de estudio se perdieron en el seguimiento (fig. 1).

### Técnica quirúrgica

El mismo equipo quirúrgico efectuó todas las cirugías en un único quirófano. En todos los procedimientos participaron dos cirujanos con experiencia en reconstrucción artroscópica del LCA.

En ambos grupos se utilizó el injerto cuádruple con un mínimo de 11.5 cm y con diámetro entre 8 y 9 mm (figs. 2 y 3). Además, se empleó la misma técnica quirúrgica: a través del portal anteromedial se realizó el túnel femoral para replicar una reconstrucción anatómica. Luego de pasar el injerto a través de los túneles fue fijado con dos tornillos (uno tibial y otro femoral) interferenciales con rosca roma; los tornillos fueron de titanio, de PEEK o de biocompuestos (según provisión de la cobertura social del paciente).

### Protocolo de rehabilitación

Todos los pacientes fueron tratados con el mismo protocolo de rehabilitación. Esta fue llevada a cabo en el centro de rehabilitación del sanatorio. Se permitió carga de peso con inmovilizador a partir del día de la cirugía. La inmovilización con férula se mantuvo por diez a quince días. Se iniciaron actividades deportivas sin pivote a partir del sexto

mes. Se permitió el regreso deportivo al mismo nivel de exigencia previo a la lesión, desde el noveno mes del postoperatorio.

### Evaluación con imágenes

A todos los pacientes se les realizó una radiografía de la rodilla operada a los treinta días del postoperatorio. Se utilizaron las incidencias de frente con carga, perfil y axial de rótula. En las radiografías se evaluaron la orientación de los túneles óseos y la posición de los tornillos de fijación. Este análisis se hizo a través de la medición manual del grado de inclinación de los túneles en los tres planos del espacio.

Al sexto mes se realizó RM de la rodilla operada. Se exploraron en una posición extendida relajada con un escáner de RM de 1.5-T (MAGNETOM Esenza A Tim System; Siemens). Las imágenes se obtuvieron con secuencia de densidad protónica con saturación grasa en plano oblicuo y los siguientes parámetros: tiempo de repetición 3000 milisegundos, tiempo de eco 28 milisegundos, ángulo de giro 160, matriz 320 x 272, campo de visión 15 x 15 cm, grosor de corte 3 mm, tiempo de escaneo 2 minutos y 41 segundos. También se obtuvieron cortes sagitales con secuencia de tiempo de recuperación de inversión (IR) con los siguientes parámetros: tiempo de repetición 5730 milisegundos, tiempo de eco 34 milisegundos, ángulo de giro

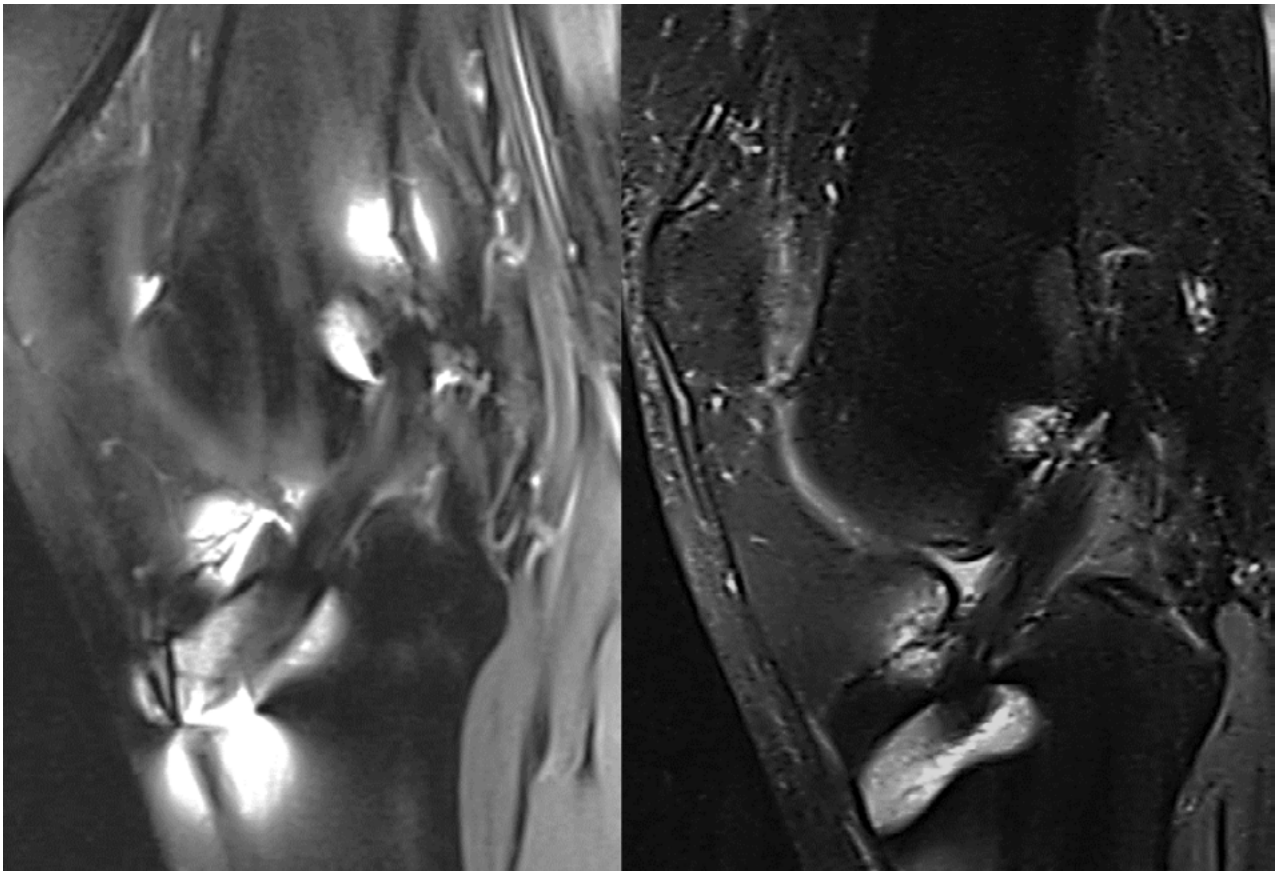


Figura 4: RM al sexto mes del postoperatorio. Medición del CS en ambos grupos (foto izquierda pertenece al grupo de desinserción tibial, la foto derecha al grupo que mantuvo la inserción tibial).

150, matriz 256 x 230, campo de visión 15 x 15 cm, grosor de corte 3 mm, tiempo de escaneo 2 minutos y 2 segundos. Todas las imágenes fueron importadas a una estación de trabajo con el programa Siemens *Software Packages* (NUMARIS/4, SyngoMR B17; Siemens), y todos los cálculos se hicieron con este *software* a partir de los cortes sagitales de cada injerto.

Se midió la intensidad de la señal en el sitio del injerto, así como en otros dos sitios (tendón cuádriceps y aire de fondo a aproximadamente 2 cm anterior al tendón rotuliano). Para cuantificar la intensidad de señal normalizada del injerto del LCA, se calculó el coeficiente de señal de cada sitio de injerto con la siguiente ecuación:  $CS = (\text{señal de injerto ACL} - \text{señal de tendón de cuádriceps}) / \text{señal de aire de fondo}$ .<sup>10</sup> El mismo investigador efectuó todas las mediciones, ciego en relación a la técnica utilizada para la plástica del LCA (fig. 4).

En las imágenes de RM, al neoligamento se lo evaluó en los tres planos (sagital, coronal y axial).

El **ángulo de orientación en el plano sagital** se midió trazando una línea que corresponde al eje longitudinal de la diáfisis tibial y una línea perpendicular a la altura de los platillos tibiales; posteriormente se trazó otra línea paralela a las fibras del LCA, según sus huellas de inserción, el

ángulo agudo formado por estas dos últimas es el ángulo de inclinación resultante.

Para el **ángulo de orientación en el plano coronal** se trazó una línea entre el punto medio de la inserción distal y proximal de las fibras del LCA y otra línea paralela a la superficie de los platillos tibiales, el ángulo agudo resultante entre estas dos líneas es el que se registró.

En el **ángulo de orientación en el plano axial** se trazó una línea entre el punto medio de la inserción distal y proximal de las fibras del ligamento cruzado anterior y otra línea tangencial al aspecto posterior de los cóndilos femorales, el ángulo resultante entre estas dos corresponde al ángulo de inclinación (fig. 5).

#### Evaluación clínica

Un médico ortopédico experimentado realizó los exámenes clínicos a todos los pacientes a los nueve meses del postoperatorio. Este médico evaluador estaba a ciegas en relación a la técnica utilizada en la plástica del LCA. Los exámenes físicos incluyeron el rango de movimiento, la prueba del cajón anterior, la prueba de Lachman y una prueba de cambio de pivote. Además, se evaluó la traslación tibial anterior con el artrómetro de rodilla KT-1000 (MEDmetric Corp.). Se evaluaron las puntuaciones del

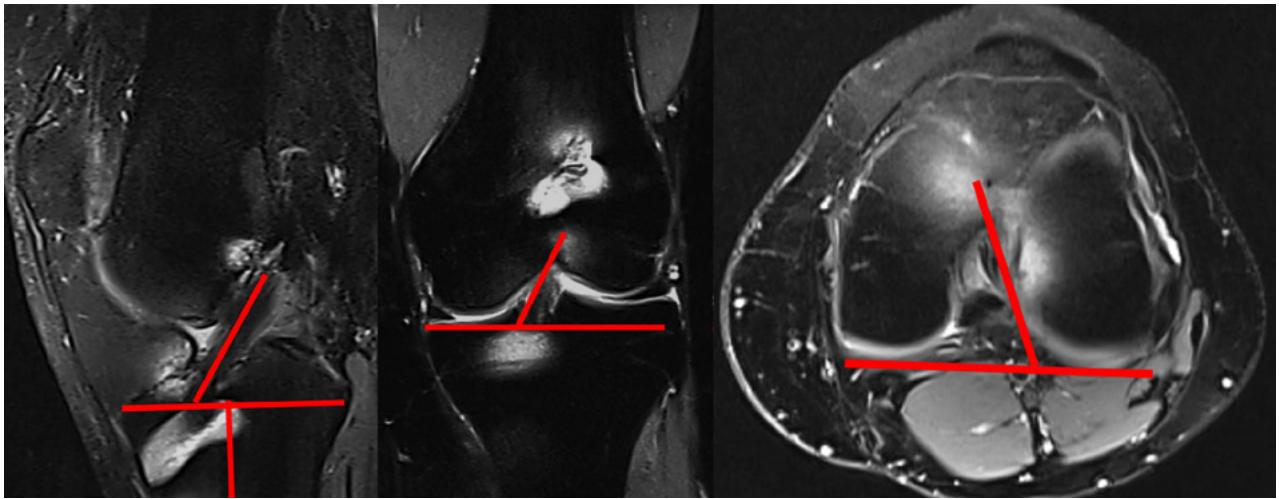


Figura 5: Orientación del injerto en el plano sagital, coronal y axial.

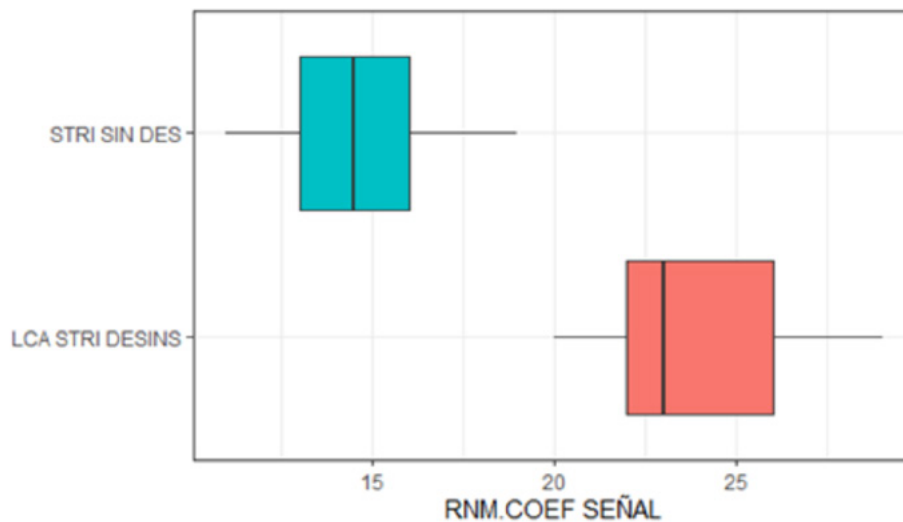


Figura 6: Distribución de coeficiente de señal (CS) en RM en ambos grupos.

International Knee Documentation Committee (IKDC), Tegner y Lysholm para detectar síntomas, nivel de actividad y mejoría funcional.

### Estadísticas

Para el procesamiento de los datos se utilizó el *software* R. Las variables continuas se resumen con la media y desvío estándar (DE) si cumplen el supuesto de normalidad o con la mediana y los cuartiles 1 (Q1) y 3 (Q3) si no se cumple dicho supuesto. Las variables categóricas se resumieron en frecuencia y porcentaje. Para analizar las variables respecto a la técnica utilizada para la reconstrucción del LCA, se utilizó, para las categóricas, el test Chi-cuadrado o test de Fisher y para las continuas el t-Student si se cumplía el supuesto de normalidad y la prueba de Wilcoxon en caso de que no se verificara. Para analizar la hi-

pótesis de normalidad de las variables continuas se aplicó el test de Shapiro-Wilk.

En el análisis de los valores continuos pre y postoperatorios se utilizó el estadístico de Wilcoxon para muestras apareadas. En todos los test el nivel de significación empleado fue 0.05.

### RESULTADOS

Los datos demográficos de los participantes se muestran en la Tabla 1; no se observan diferencias respecto al sexo ( $p = 0.227$ ), la edad ( $p = 0.346$ ) ni en el IMC ( $p = 0.392$ ).

#### Resultado de imágenes

Sobre la base de las mediciones de RM, realizadas al sexto mes del postoperatorio, el valor medio de CS del gru-

TABLA 1. CARACTERÍSTICAS DE LOS PACIENTES SEGÚN PLÁSTICA DE LCA CON ST-RI CON DESINSERCIÓN Y SIN ESTA

	LCA ST-RI DESINS (n = 39)	ST-RI SIN DES (n = 38)	Valor p	Total (N=77)
<b>Sexo</b>				
Masculino	34 (87.2%)	28 (73.7%)	227	62 (80.5%)
Femenino	5 (12.8%)	10 (26.3%)		15 (19.5%)
<b>Edad</b>				
Media (DE)	31.8 (9.47)	33.7 (8.20)	346	32.7 (8.86)
<b>IMC</b>				
Mediana [Q1, Q3]	22.2 [20.5, 22.8]	22.3 [20.8, 23.2]	392	22.2 [20.6, 22.9]
<b>Lado</b>				
D	17 (43.6%)	19 (50.0%)	737	36 (46.8%)
I	22 (56.4%)	19 (50.0%)		41 (53.2%)
<b>RM SAGITAL</b>				
Media (DE)	50.2 (2.79)	49.6 (4.09)	456	49.9 (3.48)
<b>RM CORONAL</b>				
Media (DE)	65.6 (3.33)	66.5 (3.19)	192	66.0 (3.27)
<b>RM AXIAL</b>				
Mediana [Q1, Q3]	68.0 [66.0, 69.0]	66.5 [64.3, 69.0]	191	67.0 [65.0, 69.0]
<b>RM COEF. SEÑAL</b>				
Media (DE)	23.9 (2.83)	14.4 (1.97)	<0.001	19.2 (5.33)

DE: Desvío estándar.

TABLA 2. VALOR DE KT-1000 (MM) DE LOS PACIENTES SEGÚN PLÁSTICA DE LCA CON ST-RI CON DESINSERCIÓN Y SIN ESTA

	ST-RI DESINS (n = 39)	ST-RI SIN DES (n = 38)	Valor p	Total (N = 77)
<b>KT-1000 (mm)</b>				
0	0 (0%)	2 (5.26%)	518	2 (2.60%)
1	31 (79.5%)	28 (73.7%)		59 (76.6%)
2	8 (20.5%)	8 (21.1%)		16 (20.8%)

DE: Desvío estándar.

po de estudio fue inferior al del grupo de control, las diferencias fueron estadísticamente significativas ( $p < 0.001$ ) (fig. 6).

Sin embargo, la evaluación de la **orientación del injerto**, en el plano sagital, coronal y axial, no arrojó diferencias significativas cuando se comparó el grupo de estudio con el grupo control (ver Tabla 1).

### Hallazgos clínicos

Los resultados del artrómetro KT-1000 no revelaron ninguna diferencia significativa de la traslación tibial anterior entre grupos (todos los valores de  $p = 0.518$ ) (Tabla 2).

Sobre la base de las evaluaciones clínicas, IKDC y Tegner/Lysholm, ambos grupos mejoraron significativamente cuando se compararon los resultados del preoperatorio con los valores obtenidos a los nueve meses del postoperatorio (todos los valores de  $p = 0.001$ ). Sin embargo, no existieron diferencias al compararlos entre sí a los nueve meses (figs. 7 y 8).

No se registraron pacientes con limitación de extensión. Ambos grupos tuvieron un paciente cada uno con pérdida de flexión  $\leq 5^\circ$ .

En el seguimiento final, todas las rodillas de ambos grupos presentaban una adecuada estabilidad articular, según lo evaluado por test de Lachman, la prueba de cajón anterior y las pruebas de desplazamiento de pivote.

### DISCUSIÓN

Según nuestra investigación, podemos afirmar que existen diferencias en las imágenes de RM obtenidas al sexto mes del postoperatorio entre el grupo de estudio sin desinserción tibial de ST-RI, y el grupo control en quienes se desinsertaron los isquiotibiales. Según estas diferencias, los injertos desprendidos de la inserción se sometieron a un aumento del cambio en la intensidad de la señal durante los seis primeros meses después de la cirugía, mientras que los injertos del grupo de estudio, con preservación de su inserción distal, han mantenido una intensidad de señal relativamente más baja y sin cambios.

Es necesario considerar que, a pesar de estas diferencias estadísticas en cuanto a las imágenes, no se encontró una correlación clínica; los *scores* de Lysholm, Tegner y valoraciones con la KT-1000 no revela-

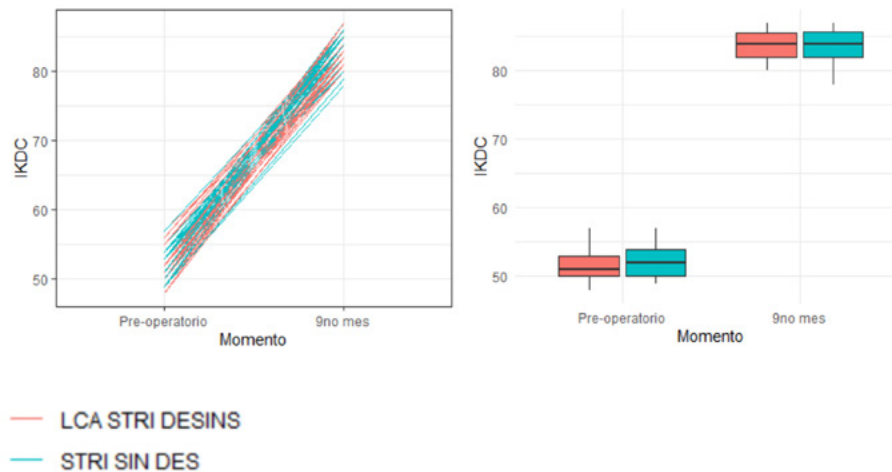


Figura 7: Distribución de los pacientes según IKDC preoperatorio y a los nueve meses postcirugía.

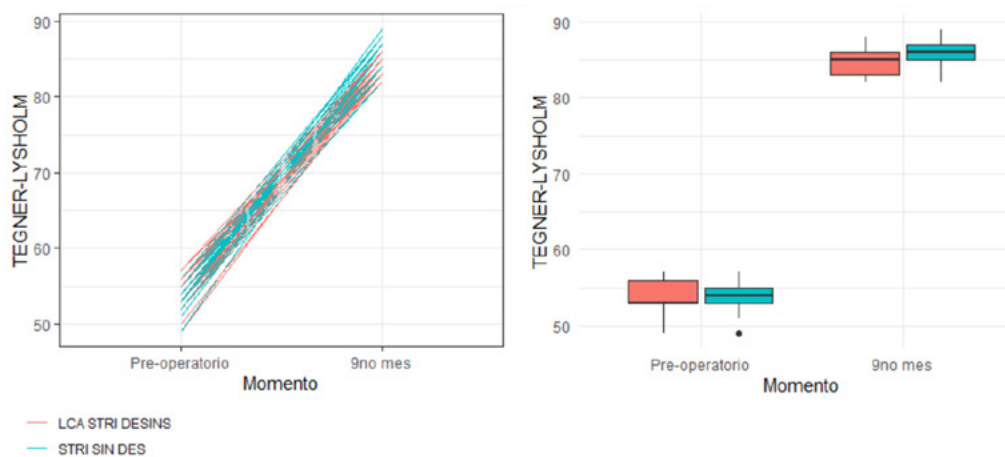


Figura 8: Distribución de los pacientes según Tegner-Lysholm preoperatorio y a los nueve meses del postoperatorio.

ron diferencias significativas. Ambos grupos han presentado un comportamiento clínico aceptable, esperable y sin divergencias.

Sobre la base de nuestros resultados, consideramos que sería propicio realizar controles con RM y su correlación clínica en un período más alejado del postoperatorio, evaluar también la tasa de pacientes que han recuperado su nivel deportivo previo y en quienes se presentó un evento adverso, como re-ruptura, determinar a qué grupo pertenece y su motivo aparente. Con todos estos datos, se podría considerar con mayor firmeza la hipótesis de que la no desinserción tibial de ST-RI es una técnica que brinda beneficios ciertos y sostenidos en el tiempo. Con la combinación de todas las variables citadas, podríamos afirmar

que esta técnica es más beneficiosa que la desinserción tibial de ST-RI.

La principal limitación de este estudio es el pequeño número de participantes, lo que puede resultar en una estadística relativamente baja en poder. Se precisan más investigaciones con un mayor tamaño de la muestra para lograr conclusiones más confiables. Estos datos se pueden utilizar como referencia. Además, nuestros resultados fueron en el postoperatorio temprano, sería necesario y beneficioso investigar los cambios a largo plazo. Al mismo tiempo, este estudio se centró en la madurez de la parte intraarticular del injerto, mientras que el estado de la cicatrización hueso-tendón de la parte intratúnel todavía necesita ser investigado y comparado en futuras investigaciones.

La posibilidad de mejorar el proceso de ligamentización sigue siendo un tema de interés para los cirujanos artroscopistas y para la medicina deportiva. Esto podría permitir una rehabilitación más corta y un retorno deportivo más temprano. Se han descrito algunos intentos para mejorar este proceso, tales como la preservación de restos de LCA nativos y la administración de plasma rico en plaquetas (PRP) o células derivadas de médula ósea en el momento de la reconstrucción del LCA, pero, aunque se consideran prácticas prometedoras y que pueden representar un factor sinérgico para acelerar la madurez del injerto con respecto a la reconstrucción tradicional del LCA, no hay pruebas definitivas ni evidencias en los resultados clínicos que los avalen en la cirugía de LCA.<sup>9-11</sup>

Por la anatomía, sabemos que los tendones reciben su suministro de sangre de los vasos en el perimio, el periostio insercional y el tejido circundante a través de vasos en el paratenon o mesotenon. Además, hay estudios confirmando que los tendones también reciben nutrición difusional (sinovial).<sup>12</sup> En otro interesante estudio del 2003, Zaffagnini *et al.* evaluaron la red neurovascular de los tendones isquiotibiales en su inserción tibial. Concluyeron que los tendones semitendinosos y recto interno reciben la mayoría de su suministro de sangre de una red vascular bien desarrollada alrededor de su inserción distal.<sup>13,14</sup>

Numerosos trabajos en modelos animales y en humanos han demostrado que el tendón rotuliano y los autoinjertos de isquiotibiales se someten al proceso de necrosis y revascularización en el primer período después de su implantación.<sup>15-21</sup> Este proceso dura desde tres meses hasta un año, o incluso más, según algunos autores.<sup>15</sup> Además, estudios posteriores han confirmado los efectos perjudiciales de la necrosis avascular (revascularización) sobre las propiedades biomecánicas de los autoinjertos. Kennedy *et al.*<sup>22</sup> analizaron reconstrucciones con semitendinoso desinsertado en un modelo de conejos e informaron que a las veintiséis semanas la fuerza del injerto era del 40-50% del tendón original y 15-20% del LCA normal. Grana y cols.<sup>24</sup> investigaron modelos con un autoinjerto de semitendinoso y concluyeron que el fracaso de la plástica se produjo por rotura de su parte intraarticular y no por las fallas a nivel del túnel óseo.

Similares fueron las conclusiones de Blickenstaff *et al.*<sup>18</sup> quienes demostraron que, incluso un año después de plás-

ticas con autoinjertos de ST-RI desinsertados, persisten grandes diferencias en fuerza y rigidez del injerto en comparación con la del LCA nativo. Entonces, hay fuertes evidencias de que la necrosis avascular y el proceso de revascularización son críticos para las propiedades mecánicas de los injertos durante las primeras semanas de la reconstrucción del LCA. En consecuencia, es lógico plantear la hipótesis de que, independientemente del método de fijación, preservar la viabilidad de los autoinjertos es crucial para una cirugía exitosa.

La resonancia magnética tiene el potencial de usarse para predecir de manera no invasiva la resistencia mecánica del injerto después de la plástica del LCA. La intensidad de la señal tiene una relación linealmente inversa con la resistencia de los tendones autólogos. Usando un modelo con conejos, Anderson *et al.* observaron que la intensidad de la señal del injerto puede estar relacionada negativamente con la resistencia a la tracción. Algunos investigadores demostraron que la alta intensidad de señal en la resonancia magnética refleja una disminución de las propiedades mecánicas del injerto durante la remodelación temprana.<sup>26-28</sup>

Ruffilli *et al.*<sup>29</sup> han realizado una revisión sistemática de la literatura sobre este tema y concluyeron que, a pesar de los resultados satisfactorios en muchas series clínicas y los datos prometedores en anatomía y estudios en animales, ensayos clínicos prospectivos bien diseñados asociados con resonancia magnética (RM) son necesarios para evaluar los efectos beneficiosos de la preservación de la inserción en la reconstrucción del LCA. El cociente de señal / ruido (CS), calculado según la intensidad de la señal del injerto en la resonancia magnética, se considera un método útil para evaluar la madurez del injerto.<sup>30-32</sup>

Por lo tanto, la reconstrucción del LCA con injerto autólogo de isquiotibiales (desinsertados a nivel tibial) puede pasar por una etapa de disminución de las propiedades mecánicas en el postoperatorio temprano. Así, la preservación de la inserción tibial mantendría propiedades biomecánicas superiores después de la cirugía en comparación con los tendones desprendidos de su inserción tibial. Dicha condición podría ser beneficiosa para la rehabilitación temprana e influiría en una probable disminución en la tasa de re-rupturas. Sin embargo, futuras investigaciones respecto a las propiedades biomecánicas son necesarias.

## BIBLIOGRAFÍA

- Janssen RP; Scheffler SU. Intra-articular remodelling of hamstring tendon grafts after anterior cruciate ligament reconstruction. *Knee Surg Sports Traumatol Arthrosc*, 2014; 22(9): 2102-8.
- Mayr HO; Stoehr A; Dietrich M; *et al.* Graft-dependent differences in the ligamentization process of anterior cruciate ligament grafts in a sheep trial. *Knee Surg Sports Traumatol Arthrosc*, 2012; 20(5): 947-56.
- Nikolaou VS; Efstathopoulos N; Wredmark T. Hamstring tendons regeneration after ACL reconstruction: an overview. *Knee Surg Sports Traumatol Arthrosc*, 2006; 15(2): 153-60.
- Kohn D; Sander-Beuermann A. Donor-site morbidity after harvest of a bone-tendon-bone patellar tendon autograft. *Knee Surg Sports Traumatol Arthrosc*, 1994; 2: 219-23.
- Fu HF; Bennett HC; Ma CB; Menetrey J; Lattermann C. Current trends in anterior cruciate ligament reconstruction. Part II: operative procedures and clinical correlations. *Am J Sports Med*, 2000; 28(1):

- 124–30.
6. Marcacci M; Molgora AP; Zaffagnini S; Vascellari A; Iacono F; Presti ML. Anatomic double-bundle anterior cruciate ligament reconstruction with hamstrings. *Arthroscopy*, 2003; 19(5): 540–6.
  7. Pauzenberger L; Syré S; Schurz M. “Ligamentization” in hamstring tendon grafts after anterior cruciate ligament reconstruction: a systematic review of the literature and a glimpse into the future. *Arthroscopy*, 2013; 29(10): 1712–21.
  8. van Eck CF; Schkrohowsky JG; Working ZM; Irrgang JJ; Fu FH. Prospective analysis of failure rate and predictors of failure after anatomic anterior cruciate ligament reconstruction with allograft. *Am J Sports Med*, 2012; 40(4): 800–7.
  9. Song GY; Zhang H; Zhang J; *et al.* The anterior cruciate ligament remnant: to leave it or not? *Arthroscopy*, 2013; 29(7): 1253–62.
  10. Li H; Tao H; Cho S; Chen S; Yao Z; Chen S. Difference in graft maturity of the reconstructed anterior cruciate ligament 2 years postoperatively: a comparison between autografts and allografts in young men using clinical and 3.0-T magnetic resonance imaging evaluation. *Am J Sports Med*, 2012; 40(7): 1519–26.
  11. Del Torto M; Enea D; Panfoli N; Filardo G; Pace N; Chiusaroli M. Hamstrings anterior cruciate ligament reconstruction with and without platelet rich fibrin matrix. *Knee Surg Sports Traumatol Arthrosc*, 2015; 23(12): 3614–22.
  12. Figueroa D; Figueroa F; Calvo R; Vaisman A; Ahumada X; Arellano S. Platelet-rich plasma use in anterior cruciate ligament surgery: systematic review of the literature. *Arthroscopy*, 2015; 31(5): 981–8.
  13. Buckwalter JA; Einhorn TA, Simon SR, (eds.) *Orthopaedic Basic Science. Biology and Biomechanics of the Musculoskeletal System. 2nd ed.*, Rosemont, Illinois, *American Academy of Orthopaedic Surgeons*, 2000.
  14. Zaffagnini S; Golano P; Farinas O; Depasquale V; Stocchi R; Cortecchia S; Marcacci M; Visani A. Vascularity and neuroreceptors of the pes anserinus: anatomic study. *Clin Anat*, 2003; 16(1): 19–24.
  15. Papachristou G; Tilentzoglou A; Efsthathopoulos N; Khaldi L. Reconstruction of anterior Cruciate ligament using the doubled tendon graft technique: an experimental study in rabbits. *Knee Surg Sports Traumatol Arthrosc*, 1998; 6(4): 246–52.
  16. Abe S; Kurosaka M; Iguchi T; Yoshiya S; Hirohata K. Light and electron microscopic study of remodeling and maturation process in autogenous graft for anterior cruciate ligament reconstruction. *Arthroscopy*, 1993; 9: 394–405.
  17. Arnoczky SP; Tarvin GB; Marshall JL. Anterior cruciate ligament replacement using patellar tendon. An evaluation of graft revascularization in the dog. *J Bone Joint Surg*, 1982, 64A: 217–24.
  18. Blickenstaff KR; Grana WA; Egle D. Analysis of a semitendinosus autograft in a rabbit model. *Am J Sports Med*, 1997; 25(4): 554–9.
  19. Clancy WR Jr; Rajesh GN; Rosemberg TD. Anterior and posterior cruciate ligament reconstruction in rhesus monkeys. *J Bone Joint Surg*, 1981; 63A: 1270–84.
  20. Goradia VK; Rochat MC; Kida M; Grana WA. Natural history of a hamstring tendon autograft used for anterior cruciate ligament reconstruction in a sheep model. *Am J Sports Med*, 2000; 28(1): 40–6.
  21. Howell SM; Knox KE; Farley TE; Taylor MA. Revascularization of a human anterior cruciate ligament graft during the first two years of implantation. *Am J Sports Med*, 1995; 23(1): 42–9.
  22. Kennedy JC; Roth JH; Mendenhall HV; *et al.* Intraarticular replacement in the anterior cruciate ligament-deficient knee. *Am J Sports Med*, 1980; 8: 1–8.
  23. Rougraff B; Shelbourne D; Gerth PK; Warner J. Arthroscopic and histologic analysis of human patellar tendon autografts used for anterior cruciate ligament reconstruction. *Am J Sports Med*, 1993; 21: 277–84.
  24. Grana WA; Egle DA; Mahnken R; *et al.* An analysis of autograft fixation after anterior cruciate ligament reconstruction in a rabbit model. *Am J Sports Med*, 1994; 22: 344–51.
  25. Ng GY; Oakes BW; Deacon OW; McLean ID; Eyre DR. Long-term study of the biochemistry and biomechanics of anterior cruciate ligament patellar tendon autografts in goats. *J Orthop Res*, 1996; 14(6): 851–6.
  26. Anderson K; Seneviratne AM; Izawa K; Atkinson BL; Potter HG; Rodeo SA. Augmentation of tendon healing in an intraarticular bone tunnel with use of a bone growth factor. *Am J Sports Med*, 2001; 29(6): 689–98.
  27. Biercevicz AM; Miranda DL; Machan JT; Murray MM; Fleming BC. In situ, noninvasive, T2\*-weighted MRI-derived parameters predict ex vivo structural properties of an anterior cruciate ligament reconstruction or bioenhanced primary repair in a porcine model. *Am J Sports Med*, 2013; 41(3): 560–6.
  28. Fleming BC; Vajapeyam S; Connolly SA; Magarian EM; Murray MM. The use of magnetic resonance imaging to predict ACL graft structural properties. *J Biomech*, 2011; 44(16): 2843–6.
  29. Ruffilli A; Traina F; Evangelisti G; Borghi R; Perna F; Faldini C. Preservation of hamstring tibial insertion in anterior cruciate ligament reconstruction: a review of the current literature. *Musculoskelet Surg*, 2015; 99(2): 87–92.
  30. Ahn JH; Lee SH; Choi SH; Lim TK. Magnetic resonance imaging evaluation of anterior cruciate ligament reconstruction using quadrupled hamstring tendon autografts: comparison of remnant bundle preservation and standard technique. *Am J Sports Med*, 2010; 38(9): 1768–77.
  31. Muramatsu K; Hachiya Y; Izawa H. Serial evaluation of human anterior cruciate ligament grafts by contrast-enhanced magnetic resonance imaging: comparison of allografts and autografts. *Arthroscopy*, 2008; 24(9): 1038–44.
  32. Ntoulia A; Papadopoulou F; Ristanis S; Argyropoulou M; Georgoulis AD. Revascularization process of the bone–patellar tendon–bone autograft evaluated by contrast-enhanced magnetic resonance imaging 6 and 12 months after anterior cruciate ligament reconstruction. *Am J Sports Med*, 2011; 39(7): 1478–86.

# Cirugía de “Tommy John” en paciente adolescente lanzador de béisbol

Pável Espinal,<sup>1</sup> Noemí Acevedo Rodríguez<sup>2</sup>

1. Hospital Metropolitano de Santiago (HOMS), Santiago, República Dominicana

2. Pontificia Universidad Católica Madre y Maestra, Santiago, República Dominicana

## RESUMEN

La lesión del ligamento colateral cubital (LCC) es una patología debilitante del codo, con alta prevalencia en deportistas. En este trabajo expondremos el caso de una reconstrucción del ligamento colateral cubital realizada en un beisbolista masculino de dieciséis años, mediante un abordaje con la técnica quirúrgica de *docking*.

**Palabras clave:** Ligamento Colateral Cubital; Reconstrucción del Ligamento Colateral Cubital; béisbol

## ABSTRACT

*Ulnar collateral ligament (UCL) injury is a debilitating pathology of the elbow, with high prevalence in athletes. We describe the case of a UCL reconstruction performed in a 16-year-old male baseball player, using the Docking surgical technique.*

**Keywords:** Ulnar Collateral Ligament; Tommy John's Surgery; Baseball Player; Ulnar Collateral Ligament Reconstruction

## INTRODUCCIÓN

La lesión del ligamento colateral cubital (LCC) es una patología debilitante del codo con prevalencia en aumento en los atletas de alto rendimiento, especialmente en aquellos que realizan lanzamientos por encima de la cabeza, como los jugadores de béisbol,<sup>1</sup> como es el caso que exponemos en este artículo. Sobre este subgrupo se han identificado diversos factores predisponentes o de riesgo como sobreuso de la articulación al jugar >100 entradas o más de ocho meses al año, lanzamientos tipo *curveballs* o *sliders*, *tryouts* consecutivos o residir en climas cálidos.<sup>1-3</sup>

El tratamiento quirúrgico para la lesión es la reconstrucción del LCC, también conocida como cirugía de Tommy John, en referencia al primer beisbolista sometido a la técnica.<sup>2</sup> Este abordaje fue descrito inicialmente por el Dr. Frank Jobe, en 1986, y sobre la técnica se han realizado distintas modificaciones con el paso del tiempo, como la de Jobe modificada, ASMI, *docking* y su versión modificada, entre otras.<sup>1,4</sup> Al menos el 10% de los lanzadores profesionales o de alto rendimiento activos de béisbol se han sometido a alguna de estas variantes, y actualizaciones recientes indican un aumento importante en la realización de esta reconstrucción entre los atletas de quince a diecinueve años.<sup>2</sup> La explicación para esta tendencia sugiere que, incluso en casos donde no hay una ruptura completa del ligamento, la potencia de los lanzamientos se ve afectada. Esto se debe a que la laxitud (falta

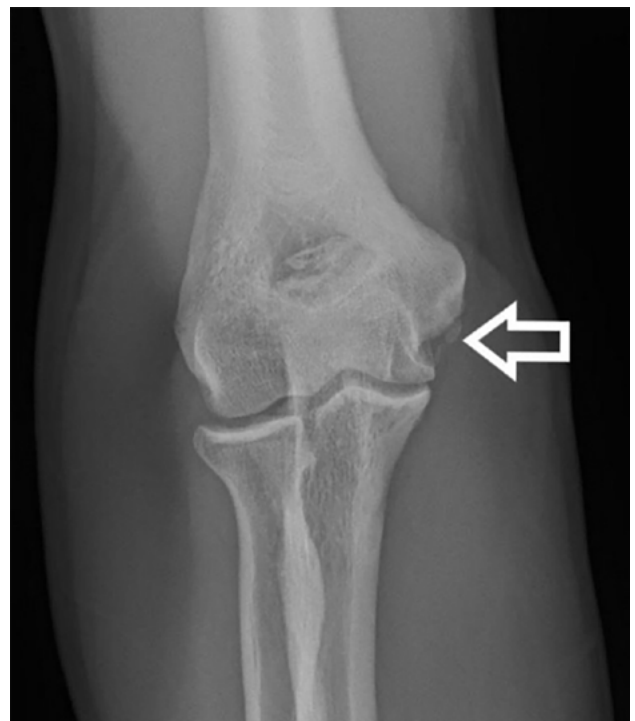


Figura 1: Radiografía simple que muestra desinserción de la línea de crecimiento y edema de partes blandas.

de firmeza) del ligamento disminuye su tensión, y reduce su fuerza en los movimientos.

En resumen, la reconstrucción del ligamento podría ser buscada no sólo para corregir rupturas evidentes, sino también para abordar la disminución de la eficacia en los lanzamientos debido a la laxitud del ligamento, aunque no haya una lesión completa. Por lo tanto, con la reconstrucción se observa un aumento progresivo de la veloci-

Noemí Acevedo Rodríguez  
noemi\_acevedo.r@hotmail.com

Recibido: Noviembre de 2022. Aceptado: Enero de 2024.

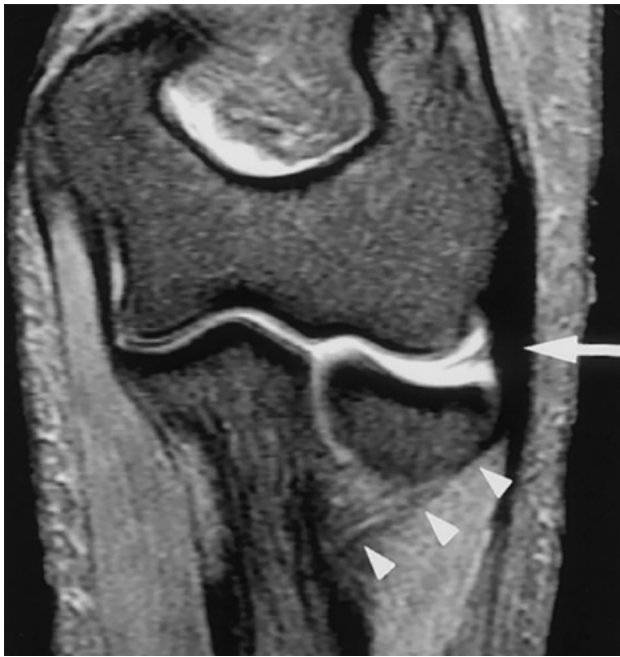

Figura 2: Resonancia magnética con hallazgos consistentes con derrame articular alrededor del LCC (ligamento colateral medial) de codo derecho.

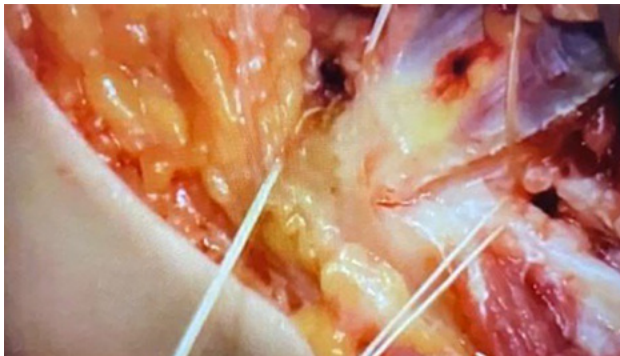


Figura 3: Ubicación de túneles independientes por donde discurrirá el injerto. Se trata de evitar la rotura de las inserciones proximales u distales.

dad de los lanzamientos, además de disminuir las molestias en el codo.<sup>5</sup>

## CASO CLÍNICO

Paciente masculino de dieciséis años, jugador de béisbol, acude a consulta ambulatoria por dolor en codo derecho que aumentó luego de cambiar su posición de campo corto a lanzador en su entrenamiento habitual. En la evaluación física se evidencia edema acompañado de dolor en la flexión y supinación del codo. Entre los diagnósticos diferenciales se consideraron calcificación de tríceps y epicondilitis reactiva. Se realizan estudios de imágenes como radiografía (fig. 1), sonografía y resonancia magnética de codo derecho (fig. 2), con hallazgos consistentes con lesión en el ligamento colateral cubital medial.

Se pauta terapia quirúrgica de reconstrucción del LCC.

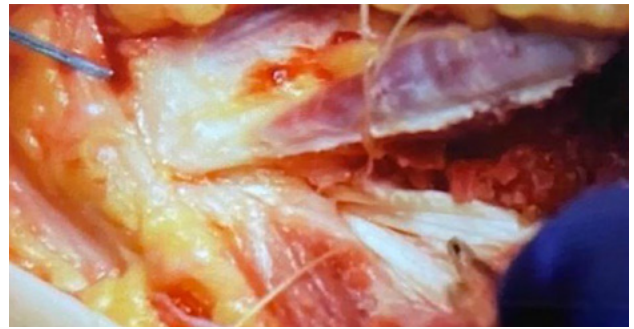

Figura 4: Fijación del injerto.

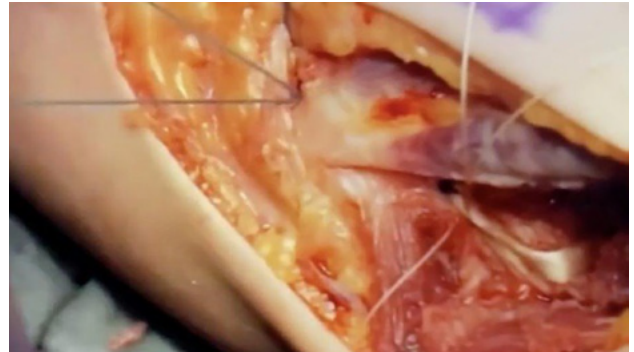


Figura 5: Fijación del injerto.

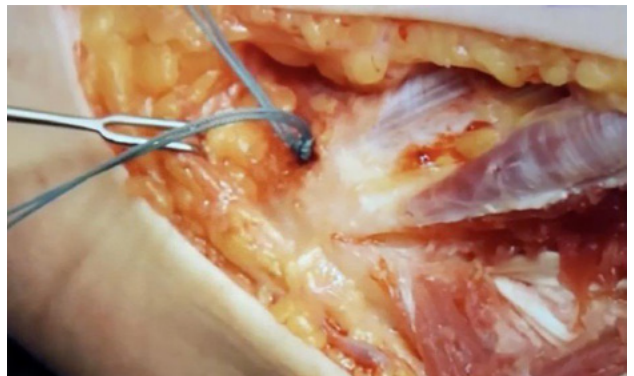


Figura 6: Fijación del injerto. Técnica "docking" donde se configura el injerto dentro de los tres túneles creados en húmero (uno de entrada, dos de salida) conformando un triángulo o "Y".

Se efectúa un abordaje medial por pasos: piel y tejido celular subcutáneo, hasta visualizar el nervio cubital; este es aislado con la intención de mantenerlo en el campo de visión durante el procedimiento. El injerto es extraído del ligamento semitendinoso de la rodilla ipsilateral y, mediante la técnica conocida como "docking", se configura el injerto dentro de los tres túneles creados en el húmero (uno de entrada, dos de salida) conformando un triángulo o "Y" en lugar del trazado en forma de "8" de la técnica histórica de Job.

Se realiza la fijación final del injerto en el epicóndilo del húmero distal, no se retira el anterior, sino que se hace una aumentación de este con la intención de proveer mayor tensión y resistencia a las fuerzas en valgo del codo.

### Técnica quirúrgica

- Se realiza una incisión con abordaje medial en el codo de aproximadamente 5-7 cm.
- Se aísla el nervio cubital con un drenaje Penrose, luego se hace un orificio en cabeza radial con broca.
- Se efectúan dos orificios en la paleta o húmero distal, esto para que al momento de pasar el ligamento se haga en U.
- Se anuda por medio de sutura de alta tensión. En situaciones donde el ligamento está laxo y desfuncionalizado, se lo deja *in situ* y se realiza su reforzamiento (figs. 3 a 6).

### CONCLUSIONES

La reconstrucción del LCC en atletas que realizan lanzamientos, como es el caso de los beisbolistas, es muy conocida y altamente documentada dado el incremento en su prevalencia en los últimos años. En el caso que presentamos tratamos una lesión del LCC en un atleta de béisbol de alto rendimiento, quien jugaba en posición de campo corto (posición entre la segunda y la tercera base) hasta comenzar con el cuadro que coincidió con su inicio como lanzador.

Existen diferentes abordajes para la reparación del LCC. Entre estas variaciones está la ubicación de los túneles humerales, la elección y la fijación del injerto, la transposición obligatoria del nervio ulnar y el tipo de transposición.<sup>4,6</sup> La técnica quirúrgica utilizada en este caso surge de modificaciones de la original creada por el Dr. Frank Jobe en 1986.<sup>1</sup> La primera de ellas fue en la fijación del injerto en “forma de 8”, y se decidió colocar los túneles en la corteza humeral anterior y aumentar el tamaño de los túneles humerales para evitar lesiones en el nervio ulnar.<sup>6</sup> Otra modificación significativa y clave para este caso fue en la fijación del injerto y la ubicación de los túneles humerales.

Esta fue desarrollada en 1996 para facilitar el paso, la tensión y la fijación más sencilla del injerto. En esta variación de la técnica, los túneles ulnares se crean de la misma manera que en la técnica de Jobe, pero los túneles humerales se crean con un solo túnel inferior y dos pequeños túneles de salida superiores y anteriores.<sup>6</sup> El injerto se introduce en el túnel inferior y se tensa con suturas que salen de los túneles superiores; la fijación se logra atando las suturas sobre un puente óseo.<sup>6</sup> Esta modificación, que fue la misma utilizada en este caso clínico, se ha denominado como “técnica de acoplamiento” o “*docking technique*”.

Por otra parte, según el paciente, se emplean diversas variedades de autoinjertos,<sup>4,5</sup> pero el más comúnmente utilizado es el autoinjerto del tendón palmar largo ipsilateral o contralateral,<sup>6</sup> seguido por el tendón contralateral del *gracilis*.<sup>2</sup> Para el paciente de nuestro caso, decidimos evitar el uso del palmar largo ipsilateral debido a la preocupación de la formación de cicatrices en el pliegue flexor de la muñeca del brazo de lanzar. En su lugar, se utilizó el tendón semitendinoso de la rodilla ipsilateral.

Respecto al pronóstico de la cirugía, los estudios con un seguimiento mínimo de dos años muestran que el 90% de los deportistas vuelven a competir al mismo nivel que tenían antes de la lesión. Las causas de que el 10% restante no vuelva a jugar profesionalmente se atribuyen a dolor de codo y molestias al realizar lanzamientos.<sup>3</sup> Para este caso, siguiendo la tendencia de recuperación habitual de diez a doce meses, luego de un período de rehabilitación de once meses, el paciente se reincorporó de manera satisfactoria como lanzador de béisbol profesional, logrando una potencia de lanzamiento similar y en ocasiones superior al estado prelesional.

Como limitación podemos mencionar la falta de instrumental y recursos para realizar el abordaje terapéutico mediante la técnica de *Internal Brace*<sup>TM</sup> (descrita por Jeffrey Dugas).

### BIBLIOGRAFÍA

1. Erickson BJ; Chalmers PN; Bush-Joseph CA; Verma NN; Romeo AA. Ulnar collateral ligament reconstruction of the elbow: a systematic review of the literature. *Orthop J Sports Med*, 2015; 3(12): 2325967115618914. DOI: 10.1177/2325967115618914.
2. Hodgins JL; Vitale M; Arons RR; Ahmad CS. Epidemiology of medial ulnar collateral ligament reconstruction: a 10-year study in New York State. *Am J Sports Med*, 2016; 44(3): 729-34. DOI:10.1177/0363546515622407.
3. Saper M; Shung J; Pearce S; Bompadre V; Andrews JR. Outcomes and return to sport after ulnar collateral ligament reconstruction in adolescent baseball players. *Orthop J Sports Med*, 2018; 6(4): 2325967118769328. DOI: 10.1177/2325967118769328.
4. Peña Marrero L; Salles Betancourt GR; Álvarez Cambras RJ; Falcón Hernández M; López Díaz H; Betancourt Ferrer I. Reconstrucción del ligamento colateral ulnar en atletas de béisbol mediante la técnica híbrido DANE TJ. *Rev Cubana Ortop Traumatol*, 2014; 28(2): 122-35. Disponible en: [http://scielo.sld.cu/scielo.php?script=sci\\_arttext&cpid=S0864-215X2014000200001&dng=es](http://scielo.sld.cu/scielo.php?script=sci_arttext&cpid=S0864-215X2014000200001&dng=es).
5. Douglas J. UCL Injuries in the overhead athlete 2021 Update: where are we today? Video disponible en: <https://www.vumedi.com/video/ucl-injuries-in-the-overhead-athlete-2021-update-where-are-we-today/>
6. Vitale MA; Ahmad CS. The outcome of elbow ulnar collateral ligament reconstruction in overhead athletes: a systematic review. *Am J Sports Med*, 2008; 36(6): 1193-205. DOI: 10.1177/0363546508319053.

# Avulsión de espina tibial posterior en el adulto. Resolución quirúrgica con técnica de “pull-out”: reporte de un caso

Matías Medus,<sup>1</sup> Rodrigo Maestu,<sup>1</sup> Ramiro García Valdivieso,<sup>2</sup>  
Luis Porta,<sup>2</sup> Juan Manuel Pereira Corvalán<sup>1,2</sup>  
1. Clínica de Cadera y Rodilla, CETEA, C.A.B.A., Argentina  
2. Hospital General de Agudos Bernardino Rivadavia, C.A.B.A., Argentina

## RESUMEN

**Introducción:** la avulsión de la espina tibial posterior en el adulto representa una forma infrecuente de compromiso del ligamento cruzado posterior (LCP), más común de ver en la población pediátrica. La posibilidad de consolidación de esta lesión, con el tratamiento adecuado en forma temprana, depende de un diagnóstico precoz.

**Caso:** reportamos el caso de una paciente de veintisiete años con una lesión multiligamentaria de rodilla con inestabilidad medial y posterior, por trauma de alta energía tras sufrir un accidente de tránsito en moto. Fue tratada mediante una fijación abierta con técnica de “pull-out”.

**Discusión:** en países asiáticos es una lesión frecuente por la alta prevalencia de accidentes en moto, pero menos común en nuestro medio. Si bien el manejo quirúrgico temprano muestra mejores resultados, no existe consenso actual en cuanto a la técnica. Dos tipos de resolución (abierta y artroscópica) muestran resultados similares a largo plazo, con un mayor porcentaje de artrofibrosis en el último grupo.

**Conclusión:** al existir controversia sobre su manejo quirúrgico, creemos que la combinación de las ventajas de ambas técnicas (abierta y artroscópica) constituye una opción reproducible, de bajo costo y con bajo índice de complicaciones.

**Palabras clave:** Espina Tibial Posterior; Avulsión; Adulto; Técnica Abierta; Pull-Out; Artrofibrosis

## ABSTRACT

**Introduction:** avulsion of the posterior tibial spine in adults represents an infrequent form of compromise of the posterior cruciate ligament (PCL), more common to see in the pediatric population. The possibility of consolidation of this lesion, with adequate treatment early, depends on an early diagnosis.

**Case:** we report the case of a 27-year-old patient with a multiligamentary knee injury with medial and posterior instability, due to high-energy trauma after suffering a motorcycle traffic accident. Which was treated with an open fixation with a “pull-out” technique.

**Discussion:** in Asian countries it is a frequent injury due to the high prevalence of motorcycle accidents, being less common in our continent. Although early surgical management shows better results, there is no current consensus regarding the optimal technique. Both types of resolution (open and arthroscopic) show similar long-term results, with a higher risk of arthrofibrosis in the last group.

**Conclusion:** as there is controversy over its surgical management, we believe that the combination of the advantages of both techniques (open and arthroscopic) constitutes a reproducible, low-cost option with a low rate of complications.

**Keywords:** Posterior Tibial Spine; Avulsion; Adult; Open Technique; Pull-Out; Arthrofibrosis

## INTRODUCCIÓN

El ligamento cruzado posterior (LCP) es una estructura intraarticular y extrasinovial de la rodilla. Su función es resistir la traslación posterior de la tibia en relación con el fémur, así como proporcionar estabilidad rotacional más allá de los 90° de flexión. Su lesión aislada ocurre con menos frecuencia que los desgarros en combinación con otras lesiones ligamentarias, meniscales o condrales concomitantes.<sup>1</sup>

Tiene una incidencia reportada que varía entre 3 a 23%,<sup>2</sup> con un 16.8% y un 19% de lesiones meniscales y

ligamentarias asociadas, respectivamente.<sup>3</sup> Existen tres subtipos de lesión: la disrupción intrasustancia de sus fibras (la forma más común), el arrancamiento de su inserción femoral y la avulsión ósea de su espina tibial, estas dos últimas son mucho menos frecuentes, en especial en la población adulta.<sup>2-4</sup> Prevalce este tipo de fractura por avulsión en la población esqueléticamente inmadura, debido a la mayor resistencia de sus estructuras ligamentarias con respecto a las fisis en desarrollo.<sup>3</sup> En la población adulta, si bien predomina la lesión intrasustancia, cuando ocurre la avulsión suele ser a nivel de la inserción en la espina tibial.<sup>3</sup> La posibilidad de consolidación de esta lesión, con un tratamiento adecuado en forma temprana, obliga a un buen diagnóstico inicial.<sup>4</sup>

Los dos mecanismos de avulsión más comunes son el impacto directo en la cara anterior de la tibia proximal

Matías Medus

matutemedus85@gmail.com

Recibido: Febrero de 2021. Aceptado: Enero de 2024.

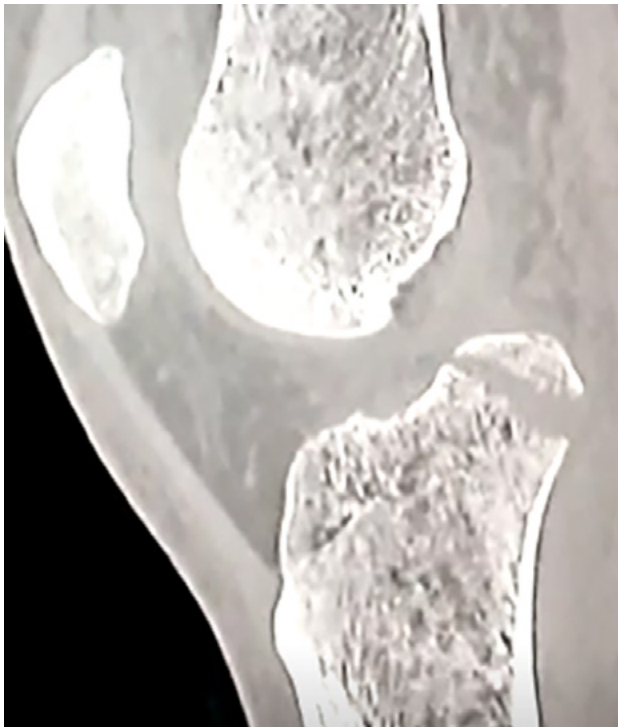


Figura 1: Avulsión de espina tibial posterior en corte sagital tomográfico.

con la rodilla en flexión por un accidente de tránsito, en especial en moto, y el trauma en hiperextensión durante la práctica deportiva.<sup>3</sup> En agudo, el paciente suele ingresar con una contractura en flexión, importante dolor referido al hueco poplíteo, y derrame articular por la hemartrosis que produce la fractura. En algunos casos se observa la equimosis en cara posterior correspondiente al sangrado intraarticular. Si es tolerable, se constata una maniobra de cajón posterior positiva. Es importante buscar otro tipo de lesiones asociadas, constatar pulsos, sensibilidad y estado de las partes blandas, al tratarse de traumas por alta energía.

En cuanto a los exámenes complementarios, se recomienda realizar las tres radiografías estándar (frente, perfil y axial de rótula) y resonancia magnética para evaluar lesiones asociadas y en especial detectar aquellos fragmentos <10 mm, que pueden ser pasados por alto en la radiografía. Es fundamental contar con una tomografía computada para clasificar la lesión según desplazamiento, conminución y tamaño del fragmento y así definir el tratamiento.<sup>5,6</sup>

Conforme su mecanismo y el grado de desplazamiento se dividen en dos grupos con tres subtipos: grupo A (por trauma en flexión) y B (por trauma en hiperextensión), subtipo I (no desplazada), II (con desplazamiento sólo del margen posterior del fragmento) y III (con todo el fragmento desplazado).

Aunque existen numerosas publicaciones sobre el tratamiento quirúrgico y resultados postoperatorios de esta

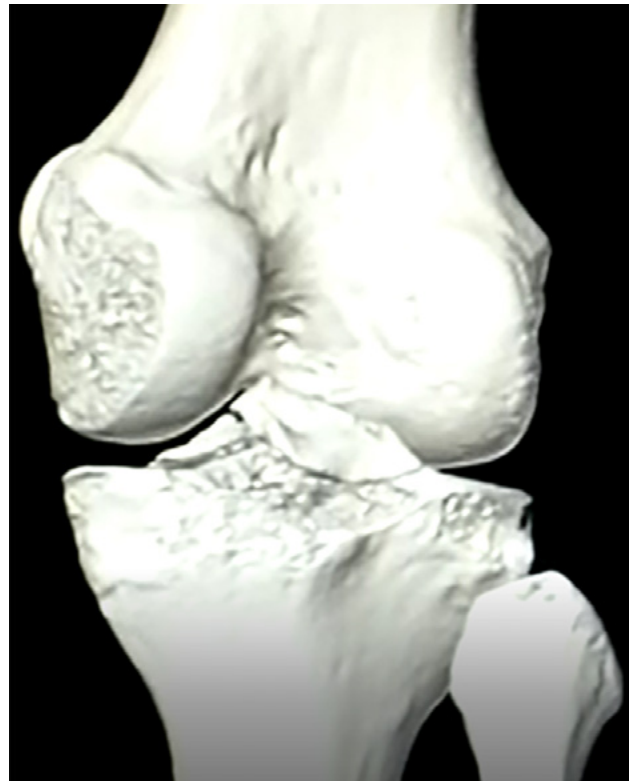


Figura 2: Reconstrucción 3D en tomógrafo del fragmento avulsionado.

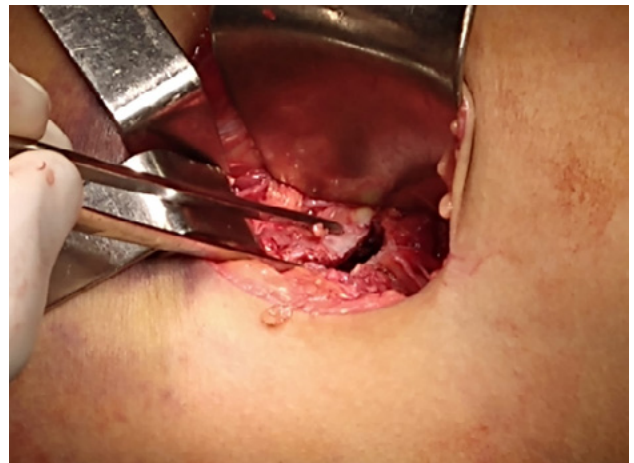


Figura 3: Exposición del fragmento mediante abordaje posteromedial.

lesión, actualmente no existe un consenso absoluto sobre su manejo.<sup>3</sup> En el tipo I el tratamiento sugerido es el conservador, mientras que en el II se puede optar tanto por el conservador como por el quirúrgico y en el III es de elección la resolución quirúrgica. Por otro lado, de acuerdo con el tamaño y grado de conminución del fragmento desplazado, se selecciona el tipo de fijación a utilizar. En aquellos <10 mm se recomienda la fijación con suturas al LCP; entre 10-20 mm, puntos transóseos con suturas de alta resistencia o alambre y >20 mm, con tornillos canulados. Por último, se debe optar entre el manejo artroscópico o abierto, según el método de fijación seleccionado y la

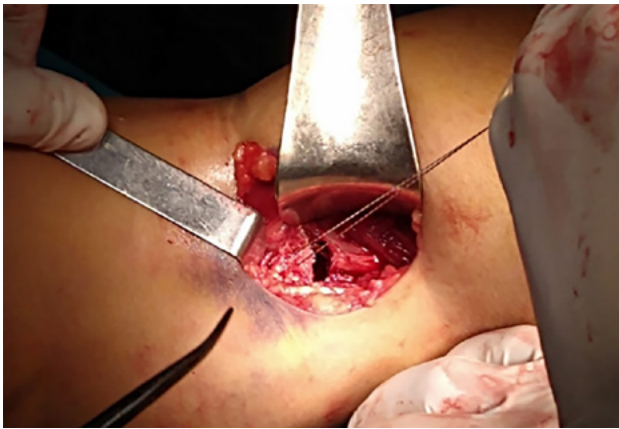


Figura 4: Puntos transóseos con sutura de alta resistencia.

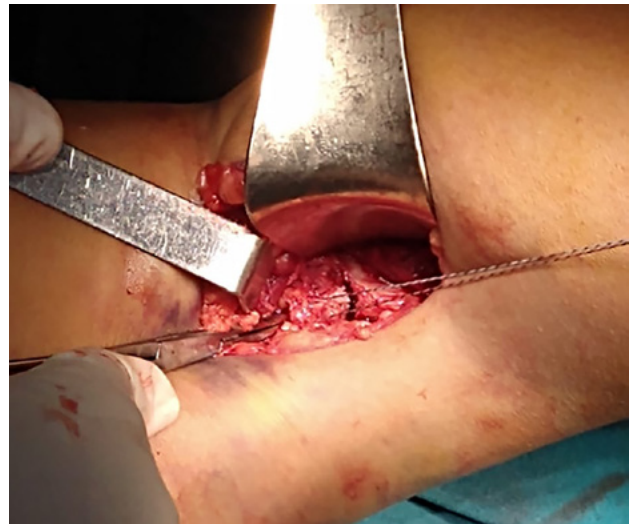

Figura 5: Movilización y reducción mediante tracción de las suturas.

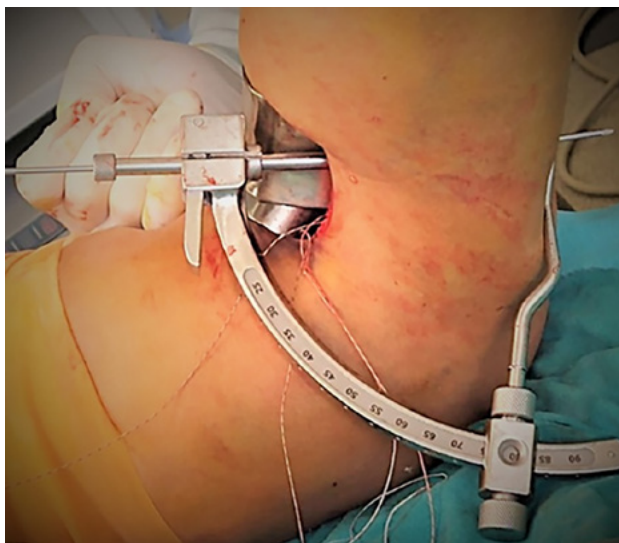


Figura 6: Colocación de pasatendón con guía de LCA para confección del túnel tibial.

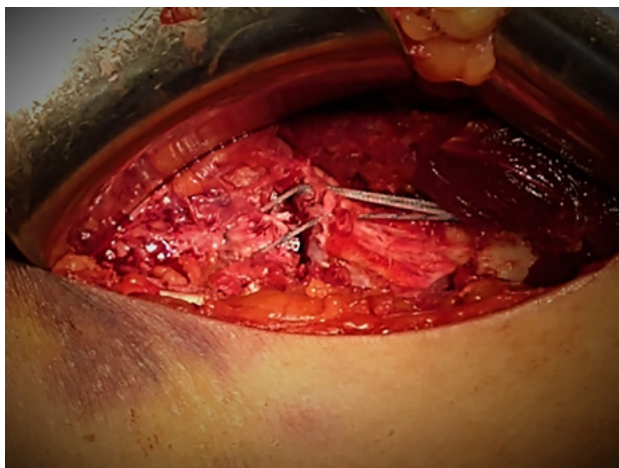


Figura 7: Fijación definitiva bajo visión directa.

experiencia del cirujano.<sup>7-12</sup>

En el siguiente trabajo presentamos la resolución qui-

rúrgica abierta de un caso de avulsión de espina tibial posterior en un paciente adulto, con técnica de “pull-out”, en el contexto de una lesión multiligamentaria, debido a un accidente de tránsito.

## MATERIALES Y MÉTODOS

### Presentación de caso

Paciente de sexo femenino, de veintisiete años, que ingresa por guardia debido a un trauma de alta energía de rodilla derecha por accidente de tránsito en moto. Al ingreso se constatan pulsos periféricos, sensibilidad y movilidad distal conservada, manifiesta importante dolor posterior, derrame y contractura de la rodilla comprometida. Maniobras de cajón posterior y bostezo medial en 30°, positivas. Se realizan exámenes complementarios (radiografías simples de rodilla, tomografía computada y resonancia magnética): se observa fractura de espina tibial posterior con fragmento de tamaño >10 mm desplazado, y lesión del ligamento colateral medial superficial en su inserción femoral (figs. 1 y 2). Se decide, sobre la base del tamaño, el desplazamiento, el grado de conminución y la lesión asociada, la resolución quirúrgica temprana con técnica abierta tipo “pull-out”, aprovechando la inmovilización postoperatoria con férula para intentar la resolución conservadora de la inestabilidad medial asociada.

### Técnica quirúrgica

En primer lugar, bajo anestesia raquídea y en posición decúbito supino, se realizaron nuevamente las maniobras de estabilidad ligamentaria en forma comparativa, donde se pudo constatar un cajón posterior marcado y un bostezo medial positivo en 30°. Posteriormente, utilizamos el decúbito prono en camilla radiolúcida con manguito hemostático para realizar el abordaje posteromedial descrito por

Burks *et al.*<sup>13</sup> (fig. 3). Se liberó el septo intermuscular medial y se replegó hacia lateral el gemelo interno con un separador de Langenbeck, protegiendo el paquete vasculo-nervioso. Se colocaron puntos de reparo previo a seccionar parcialmente la inserción tibial del músculo poplíteo para luego ser reinsertado accediendo, mediante una artrotomía posterior en "L", a la espina tibial. Se realizó un lavado profuso a presión con solución fisiológica para extraer el hematoma fracturario.

Se colocaron puntos dobles con suturas de alta resistencia, dos transóseos y uno similar a través de la base del ligamento cruzado posterior, mediante los cuales se traccionó comprobando la movilidad del fragmento y la reducción transitoria bajo visión radioscópica, con flexión de rodilla de 90°. Mediante una guía de ligamento cruzado anterior (LCA) convencional, se colocó una clavija guía desde la cortical posterior de la tibia hacia la anterior, tomando como reparos la tuberosidad anterior de la tibia y la inserción de la pata de ganso con el ligamento colateral medial superficial, procurando no dañar estas estructuras. Con fresa de 6 mm se confeccionó un túnel completo, a través del cual se pasaron las suturas de alta resistencia con una clavija pasatendón. Con la rodilla en flexión, manteniendo la tensión de dichas suturas y controlando la reducción por visión radioscópica, se anudaron sobre la cara anterior de la tibia utilizando como soporte metálico de fijación un *endobutton* convencional para reconstrucciones de LCA (figs. 4 a 7).

Finalmente se comprobó la estabilidad del montaje en todo el rango de movilidad mediante palpación y radioscopia. Se realizó el cierre de la artrotomía, del intervalo muscular y partes blandas. Por último, se colocó un vendaje elástico compresivo y férula.

### Postoperatorio

Se inmovilizó con férula articulada y muletas durante seis semanas. Posteriormente se pasó a una inmovilización intermitente, para deambular fuera del domicilio, y carga progresiva hasta completar las doce semanas. Electroestimulación e isométricos durante la primera semana del postoperatorio, ejercicios de movilidad pasiva asistida en la segunda y movilidad activa a partir de la cuarta semana. Al finalizar este período, se logró superar los 90° de flexión y la estabilidad medial en 30°.

Se realizaron radiografías de control a la segunda y cuarta semanas, en las que se pudo observar la consolidación completa del fragmento (fig. 8). A los dos meses, tomografía y resonancia magnética para evaluar la consolidación y tensión del LCP. Por último, se constató la negativización de las maniobras de cajón posterior y bostezo medial. Al finalizar el tratamiento, se logró el retorno completo a la actividad física del paciente.

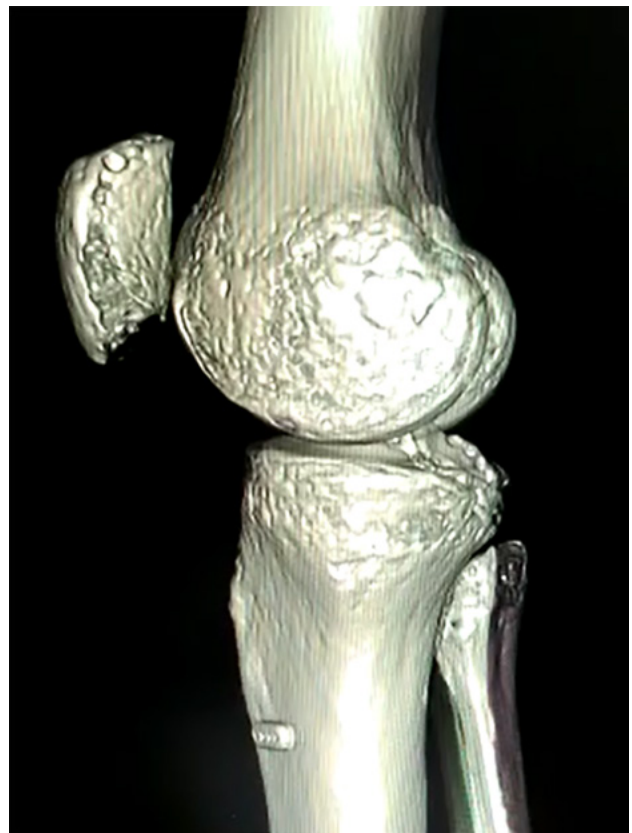

Figura 8: Control tomográfico postoperatorio.

### DISCUSIÓN

En países asiáticos, es una lesión común.<sup>14</sup> En nuestro medio, en cambio, este tipo de fractura por avulsión en el adulto es infrecuente y de evolución incierta. No existe consenso para su tratamiento y el manejo conservador suele generar malos resultados funcionales con elevado índice de rigidez y no consolidación.<sup>15-17</sup> Publicaciones recientes han demostrado mejores resultados con la fijación quirúrgica del fragmento en agudo, tanto en casos desplazados como en aquellos sin desplazamiento.<sup>18</sup> La bibliografía actual nos demuestra que la mayoría de los especialistas coinciden en su resolución quirúrgica cuando presenta desplazamiento e inestabilidad fragmentaria, pero la elección de la técnica adecuada continúa generando controversia.<sup>2-17</sup>

Hooper *et al.*,<sup>2</sup> en una revisión sistemática que incluyó veintiocho estudios, con un total de cuatrocientos veintidós pacientes tratados en forma abierta, y doscientos quince en forma artroscópica, con un seguimiento de once meses a 10.5 años, reportan un mayor porcentaje de artrofibrosis en el grupo tratado con artroscopia (36% versus 25%) y una mayor disminución en la flexión máxima en los tratados en forma abierta. Concluyen que ambas técnicas presentar resultados similares a largo plazo.

Sasaki *et al.*,<sup>17</sup> en un estudio cadavérico, compararon la resistencia biomecánica entre la fijación abierta clásica con tornillos canulados y un método propio de fijación artroscópica con suturas de alambre tipo “pull-out” mediante tres túneles en tibia. Demuestran que ambas técnicas presentan resultados biomecánicos comparables;<sup>14</sup> se diferencian en que la abierta requiere de una menor curva de aprendizaje, tiempo quirúrgico y costo, pero conlleva a un mayor daño de partes blandas. Si bien la técnica artroscópica permite el tratamiento de lesiones asociadas en el mismo procedimiento, requiere de un mayor entrenamiento, costo y tiempo intraoperatorio.<sup>19-21</sup>

Song *et al.*,<sup>15</sup> en otra revisión sistemática de un total de doce estudios, no encontraron diferencias significativas en cuanto a los scores de Lysholm, IKDC ni KT-1000. Coinciden con Hooper *et al.*<sup>2</sup> en reportar un mayor número de casos de artrofibrosis en aquellos tratados artroscópicamente, en comparación con el tratamiento abierto (14 versus 6).

Las ventajas de esta técnica son:

- Bajo costo (dos a tres suturas de alta resistencia no reabsorbibles, aguja viuda, clavija pasatendón con guía ti-

bial, o sin esta, y puede reemplazarse el *endobutton* por dos túneles paralelos).

- Utiliza un abordaje seguro y fácilmente reproducible,<sup>13</sup> disminuyendo el tiempo intraoperatorio.
- Utiliza una fijación flexible con puntos transóseos que permiten una fácil manipulación reduciendo el riesgo de romper el fragmento y facilitando su reducción anatómica directa. Logra así una excelente estabilidad que facilita la movilidad temprana en el postoperatorio, limitando el riesgo de artrofibrosis.

## CONCLUSIÓN

La fractura por avulsión de la espina tibial posterior en el adulto es infrecuente en nuestro medio. El manejo quirúrgico temprano es el más aceptado para permitir la movilidad temprana y así evitar su complicación más común (artrofibrosis). Al no existir consenso, ni superioridad de un procedimiento sobre otro, creemos que esta técnica de fijación resulta una opción reproducible, de bajo costo y con un bajo índice de complicaciones.

## BIBLIOGRAFÍA

- Schreier FJ; Banovetz MT; Rodriguez AN; LaPrade RF. Cutting-edge posterior cruciate ligament reconstruction principles. *Review Arch Bone Jt Surg*, 2021; 9(6): 607-17. DOI: 10.22038/ABJS.2021.59467.2946.
- Hooper PO; Silko; Malcolm TL; Farrow LD. Management of posterior cruciate ligament tibial avulsion injuries: a systematic review. *Am J Sports Med*, 2018; 46(3): 734-42. DOI: 10.1177/0363546517701911.
- Katsman A; Strauss EJ; Campbell KA; Alaia MJ. Posterior cruciate ligament avulsion fractures. *Curr Rev Musculoskelet Med*, 2018; 11: 503-9. DOI: <https://doi.org/10.1007/s12178-018-9491-2>
- Gwinner C; Hoburg A; Wilde S; Schatka I; Krapohl BD; Jung TM. All-arthroscopic treatment of tibial avulsion fractures of the posterior cruciate ligament. *GMS Interdiscip Plast Reconstr Surg DGPW*, 2016; 5: Doc02.
- Zhao J; He Y; Wang J. Arthroscopic treatment of acute tibial avulsion fracture of the posterior cruciate ligament with suture fixation technique through Y-shaped bone tunnels. *Arthroscopy*, 2006; 22(2): 172-81.
- Dhillon MS; Singh HP; Nagi ON. Posterior cruciate ligament avulsion from the tibia: fixation by a posteromedial approach. *Acta Orthop Belg*, 2003; 69(2): 162-7.
- Giordano BD; Dehaven KE; Maloney MD. Acute femoral “peel-off” tears of the posterior cruciate ligament: technique for arthroscopic anatomical repair. *Am J Orthop (Beel Mead NJ)*, 2011; 40: 226-32.
- White EA; Patel DB; Matcuk GR; Forrester DM; Lundquist RB; et al. Cruciate ligament avulsion fractures: Anatomy, biomechanics, injury patterns, and approach to management. *Emerg radiol*, 2013; 20(5): 429-40. DOI: 10.1007/s10140-013-1121-0
- Griffith JF; Antonio GE; Tong CW; Ming CK. Cruciate ligament avulsion fractures. *Arthroscopy*, 2004; 20(8): 803-12. DOI: 10.1016/j.arthro.2004.06.007
- Meyers MH; McKeever FM. Fracture of the intercondylar eminence of the tibia. *J Bone Joint Surg Am*, 1970; 52(8): 1677-84.
- Kim SJ; Shin SJ; Choi NH; Cho SK. Arthroscopically assisted treatment of avulsion fractures of the posterior cruciate ligament from the tibia. *J Bone Joint Surg Am*, 2001; 83(5): 698-708. DOI: 10.2106/00004623-200105000-00008
- Berg EE. Comminuted tibial eminence anterior cruciate ligament avulsion fractures: failure of arthroscopic treatment. *Arthroscopy*, 1993; 9(4): 446-50. DOI: 10.1016/s0749-8063(05)80320-2
- Burks RT; Schaffer JJ. Simplified approach to the tibial attachment of the posterior cruciate ligament. *Clin Orthop Relat Res*, 1990; (254): 216-9.
- Sabat D; Atul J; Kumar V. Displaced posterior cruciate ligament avulsion fractures: a retrospective comparative study between open posterior approach and arthroscopic single-tunnel suture fixation. *Arthroscopy*, 2016; 32(1): 44-53.
- Jaee-Gwang S; Kyung-Wook N; Se-Won L. Open posterior approach versus arthroscopic suture fixation for displaced posterior cruciate ligament avulsion fractures: systematic review. *Knee Surg Relat Res*, 2018; 30(4): 275-83. DOI: 10.5792/ksrr.17.073.
- Strobel MJ; Weiler A; Schulz MS; Russe K; Eichhorn HJ. Arthroscopic evaluation of articular cartilage lesions in posterior-cruciate-ligament-deficient knees. *Arthroscopy*, 2003; 19(3): 262-8. DOI: 10.1053/jars.2003.50037
- Chiarapattanakom P; Pakpianpairoj C; Liupolvanish P; Malungpaishrope K. Isolated PCI avulsion from the tibial attachment: residual laxity and function of the knee after screw fixation. *J Med Assoc Thai*, 2009; 92 Suppl 6: S181-8.
- Umeda Sasaki S; Freire da Mota e Albuquerque R; Martins Amatzuzi M; Martins Pereira CA. Open screw fixation versus arthroscopic suture fixation of tibial posterior cruciate ligament avulsion injuries: a mechanical comparison. *Arthroscopy*, 2007; 23(11): 1226-30. DOI: 10.1016/j.arthro.2007.06.012
- Chong-Kuang Yang; Chung-Da Wu; Chi-Jui Chih; Kuan-Yih Wei; Chih-Chien Su; Yang-Hwei Tsuang. Surgical treatment of avulsion fracture of the posterior cruciate ligament and postoperative management. *J Trauma*, 2003; 54(3): 516-9.
- Huang W; Gong X; Rahul M; Priyanka S; Wang C; et al. Anterior arthroscopic-assisted fixation of posterior cruciate ligament avulsion fractures. *Eur J Med Res*, 2015; 29:20:88. DOI: 10.1186/s40001-015-0177-6.
- Chen LB; Wang H; Tie K; Mohammed A; Qi YJ. Arthroscopic fixation of an avulsion fracture of the tibia involving the posterior cruciate ligament: a modified technique in a series of 22 cases. *Bone Joint J*, 2015; 97-B(9): 1220-5. DOI: 10.1302/0301-620X.97B9.35765.

# Tendones peroneos: una revisión contemporánea

Ximena Ahumada Pavez,<sup>1</sup> Manuel Pellegrini,<sup>1</sup> Felipe Chaparro,<sup>1</sup> Carlos Albarrán,<sup>2</sup>  
Cristián Ortiz,<sup>1</sup> Giovanni Carcuro,<sup>1</sup> Miki Dalmau-Pastor<sup>3</sup>

1. Clínica Universidad de Los Andes, Santiago, Chile

2. Hospital Clínico Universidad de Chile, Santiago, Chile

3. Universidad de Barcelona, Cataluña, España

## RESUMEN

La patología de peroneos es compleja y frecuentemente subdiagnosticada. El conocimiento detallado de la anatomía, biomecánica y fisiopatología es fundamental para realizar un correcto diagnóstico y tratamiento.

El objetivo de este artículo es revisar la información más actualizada sobre la patología de los tendones peroneos (tendinopatía, inestabilidad y rotura).

**Palabras clave:** Rotura Peroneos; Luxación; Subluxación; Inestabilidad; Tendinopatía; Peronea

## ABSTRACT

Pathology of the peroneal tendons is complex and often underdiagnosed. Knowledge of anatomy, biomechanics, and physiopathology is necessary for diagnosing and treating this condition.

The objective of this article is to review the most updated information regarding peroneal tendon pathology (tendinopathy, dislocation/subluxation, and tears), which may help managing patients with lateral pain of the foot and ankle.

**Keywords:** Peroneal; Tear; Tendon Disorders; Subluxation; Instability; Peroneus

## ANTECEDENTES

### Anatomía

Los músculos peroneos se encuentran en el compartimento lateral de la pierna, el *peroneus longus* (PL) es más superficial y el *peroneus brevis* (PB) más profundo (fig. 1). La unión musculotendínea del PB generalmente se localiza proximal al retináculo peroneo superior (RPS); si el músculo se extiende más allá del RPS ocupando el surco peroneo se define como vientre muscular del *peroneus brevis* bajo (VMPBB).<sup>1</sup> Esto puede causar aumento de presión en el surco retromaleolar.<sup>1</sup> Un músculo *peroneus quartus* (MPQ) también puede ubicarse en este espacio, produce una situación similar y su prevalencia varía del 10 al 22%.<sup>2-4</sup>

Los tendones peroneos (TP) comparten una vaina sinovial en su porción proximal. Posterior al maléolo lateral, entran en el surco retromaleolar donde el tendón peroneo largo (TPL) va posterolateral y el PB anteromedial (fig. 2). Al llegar al tubérculo peroneo del calcáneo, la vaina sinovial se divide: el TPL corre por debajo y el PB por encima, hasta insertarse en la base del quinto metatarsiano. El TPL se introduce en la base plantar del pri-

mer metatarsiano y en la porción lateral de la cuña medial, pasando por el surco del cuboideos.<sup>2,4,5</sup>

El surco retromaleolar puede variar en profundidad y forma,<sup>6,7</sup> según estudios cadavéricos, la mayoría de los surcos son cóncavos (82%).<sup>8</sup> El RPS es el principal estabilizador de los TP en el surco retromaleolar.<sup>2,8,9</sup>

### Fisiopatología

Existen varios factores anatómicos que pueden contribuir a generar roturas de los TP, como la forma del surco de la fibula (plana, cóncava o convexa), la hipertrofia del tubérculo peroneo, VMPBB (fig. 3), incompetencia del RPS, formación de osteofitos fibulares posterolaterales o pie cavo/varo, entre otros.<sup>2,3,7,10</sup> Las áreas más críticas para la patología de los TP son el surco cuboideo para el TPL y la escotadura retromaleolar para ambos.<sup>11</sup>

Las roturas de los TP pueden ser crónicas o agudas. Estas últimas ocurren después de un traumatismo y tienen un inicio rápido de los síntomas, generalmente después de una inversión del tobillo,<sup>1,6</sup> además, pueden tener un retraso en su diagnóstico de hasta cuarenta y ocho meses,<sup>12</sup> lo que no modifica necesariamente el tratamiento inicial, pero se debe informar al paciente sobre el proceso de rehabilitación y la eventual necesidad de cirugía. Las roturas crónicas tienen un inicio insidioso y gradual del dolor y tienden a ser de naturaleza atricial.

Las roturas del TPL fueron clasificadas por Brandes y Smith según la zona anatómica donde ocurren, descriptas

Ximena Ahumada Pavez

xahumadap@gmail.com

Recibido: Febrero de 2024. Aceptado: Febrero de 2024.

como zonas A, B y C.<sup>13,14</sup> La zona A se extiende desde la punta de la fíbula hasta el tubérculo peroneo; la zona B va desde este punto hasta el límite inferior del retináculo peroneo inferior y desde el retináculo peroneo inferior hasta la escotadura cuboidea es la zona C; el 77% de las roturas ocurren en la zona C (fig. 4).<sup>14,15</sup>

La subluxación o luxación del tendón generalmente ocurre bajo carga fisiológica. La inestabilidad lateral del tobillo aumenta el estrés sobre el RPS<sup>16,17</sup> contribuyendo al mecanismo de subluxación en conjunto con una escotadura retromaleolar displásica, un RPS incompetente y/o un pie cavo/varo.<sup>13,18</sup> Una condición conocida como subluxación intravaina ocurre cuando la ubicación de los tendones se reorienta dentro de la vaina sinovial, sin producir una verdadera luxación.

Las roturas del retináculo peroneo inferior también pueden conducir a una luxación distal del TPL sobre el tubérculo peroneo.<sup>19</sup>

## PRESENTACIÓN

### Historia y examen físico

Los aspectos más importantes a considerar durante la evaluación clínica son la inspección y palpación con carga activa de los TP; valoración de la fuerza y el dolor al realizar movimientos contra resistencia; eversión para el TPB y flexión plantar del hallux para analizar el TPL.<sup>20</sup> Puede haber dolor durante la eversión contra resistencia del retropié y la dorsiflexión del tobillo o la inversión pasiva del retropié y la flexión plantar del tobillo. Cuando el dolor y la hinchazón ocurren cerca del *tip* de la fíbula, existe una alta probabilidad de rotura del TPB.<sup>21</sup>

Una afectación más distal en la base del quinto metatarsiano, o incluso más distal, en la escotadura cuboidea, es más probable que denote una patología del TPL.<sup>21</sup> La presencia de luxación/subluxación de los TP se puede evaluar con el tobillo relajado y solicitando al paciente que everta e invierta el tobillo mientras se realiza contra resistencia. Sobel *et al.*<sup>22</sup> informaron de una prueba de compresión de los TP en la escotadura peronea para evaluar la presencia de tendinopatía.

La deformidad en cavo/varo está frecuentemente asociada con la patología de los TP,<sup>23</sup> y cuando está presente, debe abordarse. Su tratamiento está fuera del alcance de esta revisión.

### Imagenología

Las radiografías de carga del pie y el tobillo y la proyección de Saltzman son los exámenes básicos para el estudio de la patología de peroneos. Los signos patológicos incluyen avulsiones en la base del quinto metatarsiano, el *fleck sign* peroneo, que corresponde a una avulsión del

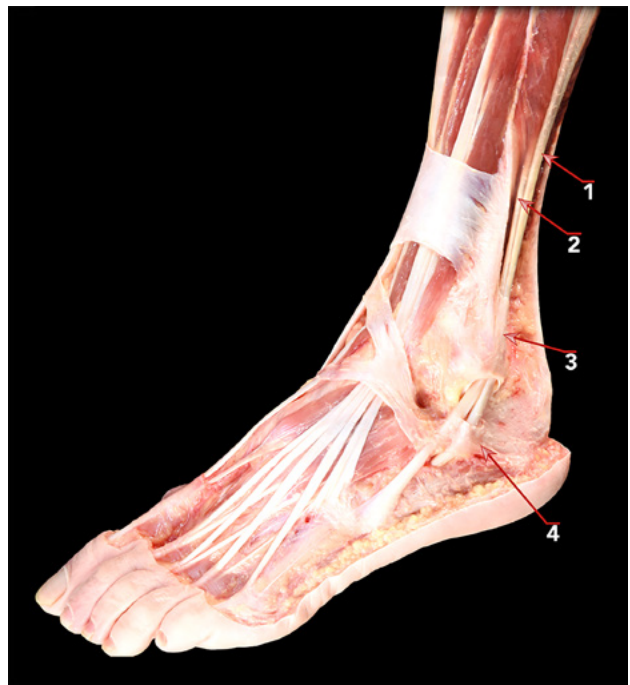

Figura 1: Diseccción anatómica de los músculos peroneos y retináculo. 1) Músculo peroneo largo. 2) Músculo peroneo corto. 3) Retináculo peroneo superior. 4) Retináculo peroneo inferior.

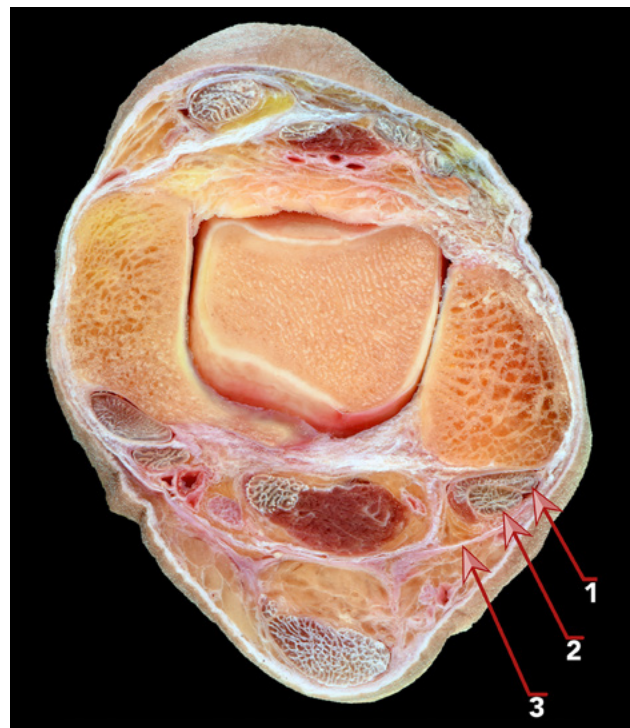


Figura 2: Corte axial de tobillo a nivel retromaleolar. 1) Músculo peroneo corto. 2) Músculo peroneo largo. 3) Retináculo peroneo superior.

RPS,<sup>24</sup> hipertrofia del tubérculo peroneo o la aparición de un *os peroneum*, fracturas de este último o de uno bipartito/multipartito.<sup>20</sup>

La ultrasonografía (US) es útil para evaluar la com-

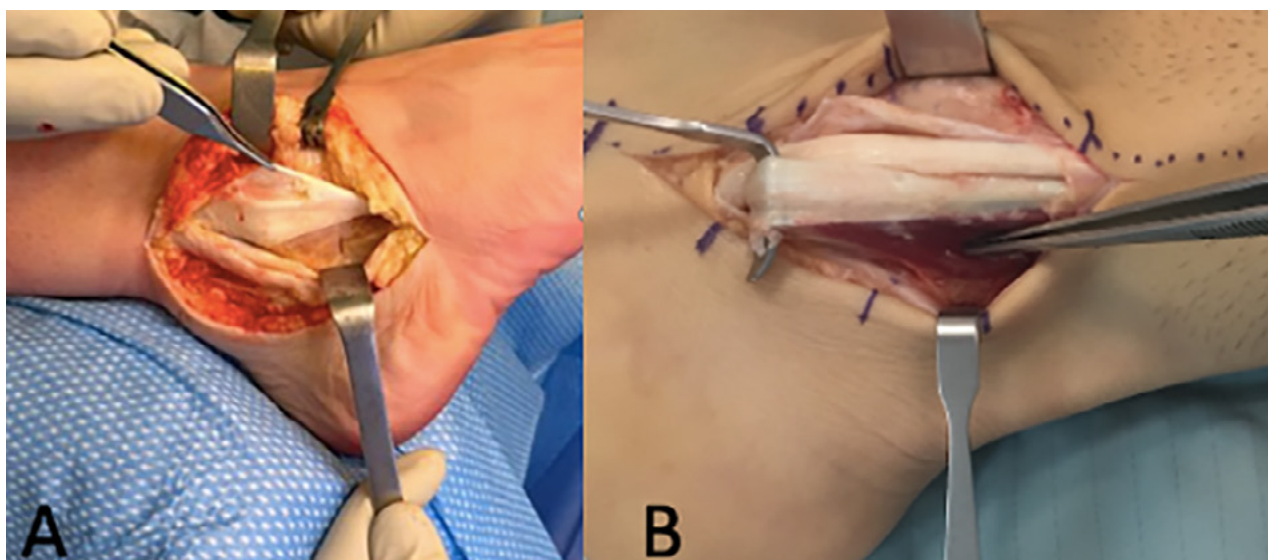


Figura 3: Ejemplos de patologías de tendones peroneos. A) Rotura longitudinal de peroneos cortos. B) Músculo peroneo corto de inserción baja.

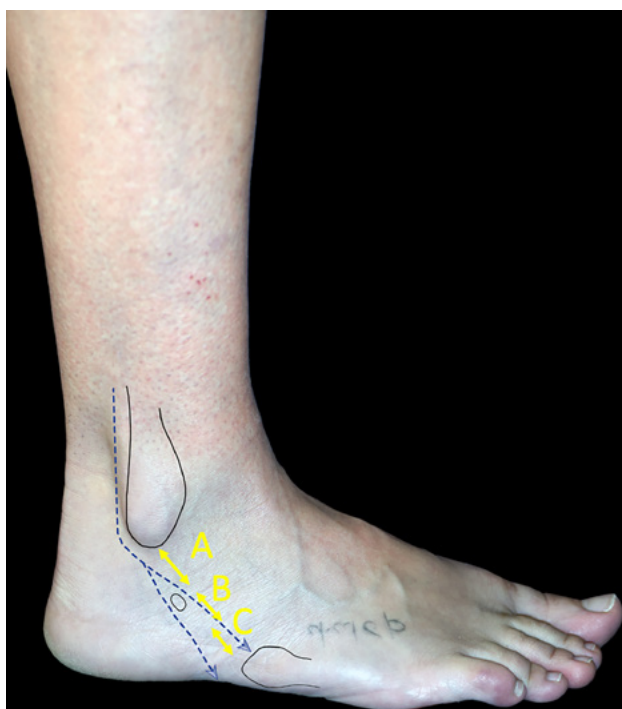

Figura 4: Clasificación topográfica de lesiones del TP. Zona A) Desde la punta de la fibula hasta el tubérculo peroneo. Zona B) Desde el tubérculo peroneo hasta el límite inferior del retináculo peroneo inferior. Zona C) Desde el retináculo peroneo inferior hasta la escotadura cuboidea.

petencia del RPS,<sup>24</sup> puede identificar roturas de los TP con una especificidad del 85-100% y una sensibilidad del 100%.<sup>21,25-29</sup> También ha permitido procedimientos invasivos con precisión, como inyecciones de corticoides en la vaina sinovial.<sup>30</sup>

La RM es el método estándar para evaluar patologías de los tendones.<sup>31</sup> Los cortes axiales con el pie en 20° de flexión plantar muestran las mejores imágenes anatómicas de los TP, el contenido de la vaina sinovial y las es-

tructuras vecinas, el RPS y la escotadura retromaleolar.<sup>27,28</sup> En los cortes sagitales se evalúa la longitud de la patología.<sup>28</sup> Los TP sanos presentan una intensidad baja y homogénea en T1 y T2, así como en las imágenes STIR. En TP dañados se puede encontrar una heterogeneidad e intensidad de señal aumentada en todas las imágenes.<sup>20,28</sup>

La tenosinovitis se puede reconocer con una sensibilidad del 17% y una especificidad del 100% cuando hay más de 3 mm de diámetro de líquido dentro de la vaina sinovial (fig. 5).<sup>29</sup>

La especificidad de la RM para detectar roturas del TPB se ha informado en un 80%, un 100% para detectar roturas del TPL y un 60% para roturas de ambos. En las imágenes de T2, las roturas agudas tienen una alta intensidad de señal y pueden parecer en forma de “C”, bisectadas o aplanadas.<sup>29</sup> Sin embargo, tiene menos utilidad para diagnosticar variaciones anatómicas, como un VM-PBB o un MPQ.<sup>32</sup> La RM también puede revelar lesiones del RPS.

## TRATAMIENTO

### Tratamiento conservador

El tratamiento conservador en pacientes con lesiones crónicas de los TP tiene una tasa de fracaso de hasta el 50%, especialmente en casos de luxación/subluxación.<sup>34,35</sup>

Varios factores deben ser considerados: agudo versus crónico, hallazgos clínicos y el nivel de actividad/expectativas del paciente. El tratamiento conservador incluye medicamentos antiinflamatorios no esteroides, hielo, fisioterapia, modificación de la actividad e inmovilización. Las inyecciones dentro de la vaina sinovial pueden tener valor diagnóstico y terapéutico. En un estudio de 2019 se informó que la inyección de corticosteroides guiada por

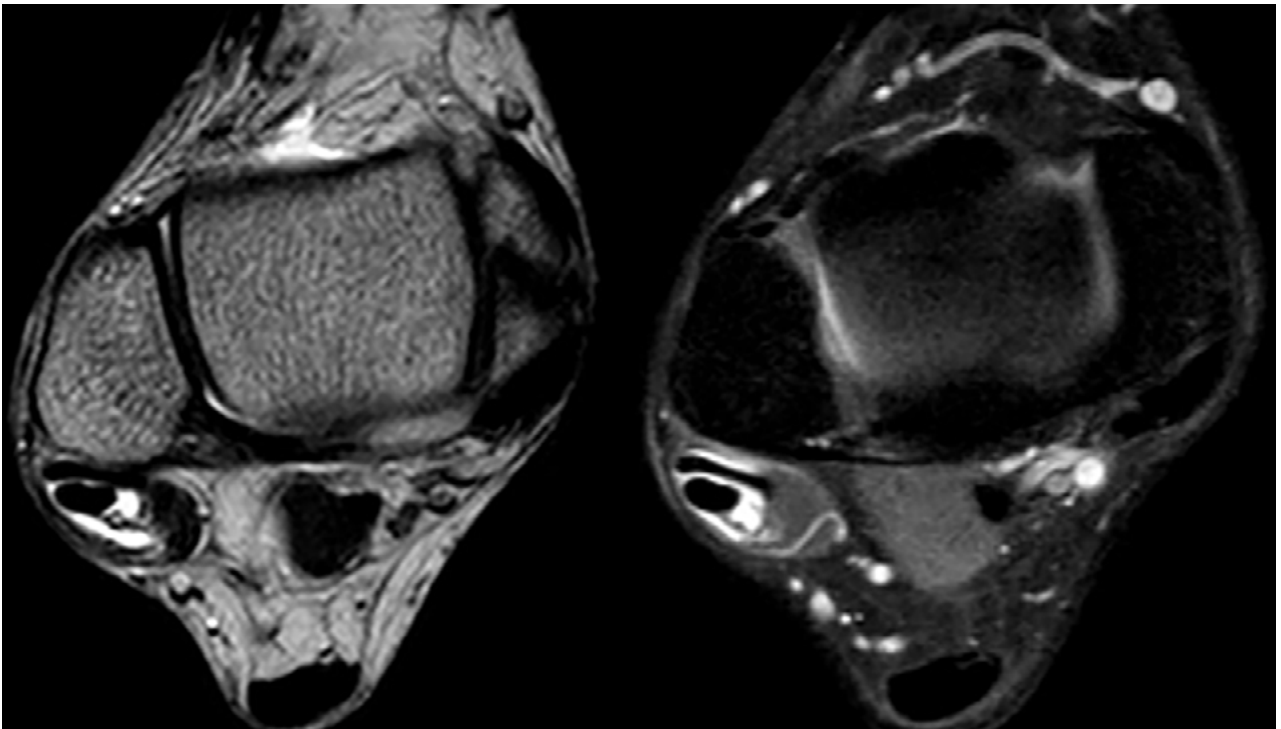


Figura 5: Los cortes axiales de resonancia magnética a nivel de tobillo en leve flexión plantar son los que mejor definen la anatomía de los tendones peroneos. En la imagen T1 y T2 muestran más de 3 mm de líquido dentro de la vaina sinovial.

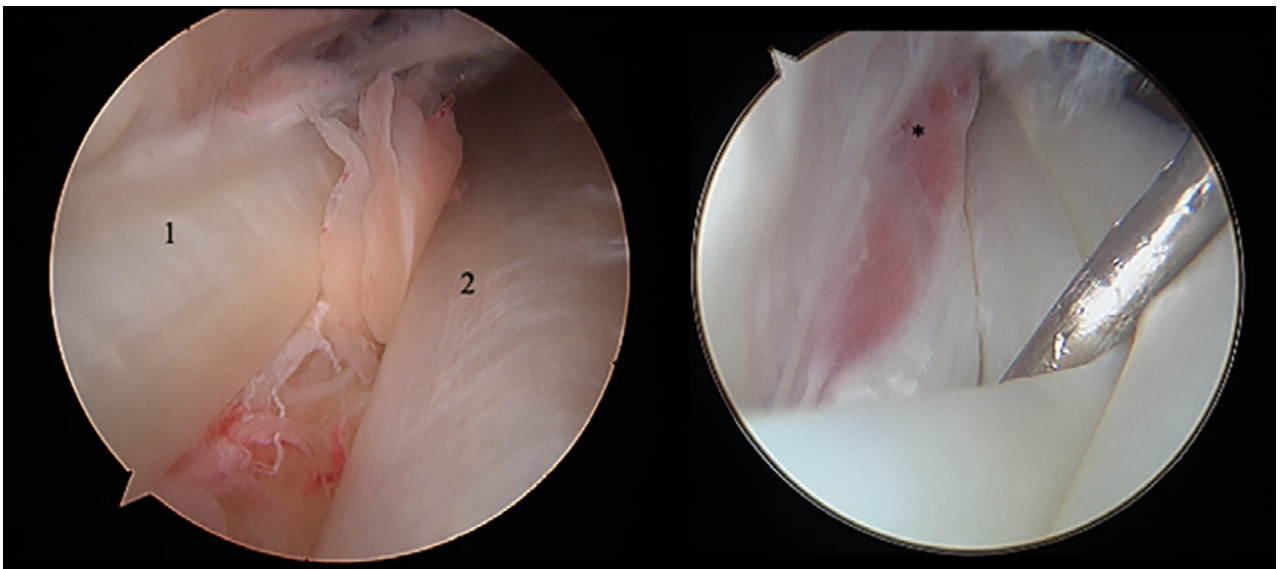


Figura 6: Imagen tendoscópica. 1) Peroneo corto. 2) Peroneo largo. \*) Peroneo cuarto.

US era segura y relativamente efectiva en pacientes con patología de los TP.<sup>36</sup> Los autores recomiendan las inyecciones de esteroides guiadas por US como una segunda línea de tratamiento, realizadas sólo por radiólogos experimentados.

### Tratamiento quirúrgico

#### *Tendinopatía*

La cirugía para la tendinopatía crónica implica la desbridación del tendón afectado y una tenosinovectomía que

puede realizarse de forma abierta o endoscópica. La desbridación endoscópica de la sinovitis facilita la resolución del proceso inflamatorio sin violar la vaina del tendón (fig. 6).<sup>7</sup>

En la tendoscopia, cada tendón se inspecciona abriendo longitudinalmente la vaina sinovial. El TPL debe explorarse distalmente hasta el túnel cuboideo. Si se encuentra un VMPBB, debe resecarse. Además, permite una visualización clara de una luxación/subluxación o desgarramientos sutiles que no son evidentes en la resonancia magnética.

La mayoría de los TP son visibles a través de la tendoscopia, pero para mejorar la visualización de la zona 3 del TPL puede ser necesario un sitio portal más distal.

Bojanić *et al.* informaron sobre ochenta y dos pacientes sometidos a tendoscopia de los tendones peroneos como procedimiento único o adicional a la artroscopia o cirugía abierta del tobillo. Algunas conclusiones de este estudio fueron que el VMPBB, entre otras variaciones anatómicas, se asociaba con roturas del TPB, subluxación intravaina y dolor postraumático en el tobillo posterolateral. No se logró diagnosticar un VMPBB previo a la cirugía por lo que recomiendan prestar especial atención para reconocerla durante la tendoscopia; consideraron que la resonancia magnética por sí sola no debería ser la base para diagnosticar la patología de los TP.<sup>37</sup>

La tendoscopia es un procedimiento con baja morbilidad y excelentes resultados; la sinovectomía, la lisis de adherencias, la eliminación de exostosis, el diagnóstico y el tratamiento de las variaciones anatómicas pueden lograrse con éxito.<sup>38,39</sup>

A pesar de que la desbridación abierta y la sinovectomía han demostrado buenos resultados,<sup>10,21,40,41</sup> recomendamos la tendoscopia porque ofrece una intervención mínimamente invasiva que potencialmente puede reducir el riesgo de complicaciones informadas en procedimientos abiertos, como estenosis postoperatoria, adherencias, luxación tendinosa, sinovitis y daño nervioso.<sup>10,21,32,42</sup>

#### *Inestabilidad de los tendones peroneos*

Un RPS incompetente provoca la subluxación o luxación de los TP fuera de la escotadura retromaleolar.

El tratamiento quirúrgico está indicado en casi todos los pacientes.<sup>30</sup> Se han descrito muchos procedimientos quirúrgicos:

- Reconstrucción anatómica del retináculo;
- Técnica de bloque óseo;
- Reforzamiento del RPS con transferencia de tejido blando adyacente;
- Profundización de la escotadura retromaleolar.<sup>16</sup>

La reinserción anatómica del RPS es el procedimiento de elección en lesiones agudas.<sup>16</sup>

El RPS se eleva desde el lado posterolateral de la fibula y se utiliza un rugina para exponer el hueso esponjoso. Se utilizan suturas no absorbibles de alta resistencia para aproximar el RPS al hueso.<sup>16,43</sup>

Adachi *et al.*,<sup>43</sup> después de un período de seguimiento de tres años de pacientes intervenidos con esta técnica, no informaron episodios de subluxación, y Maffuli *et al.*<sup>16</sup> reportaron un completo retorno a los niveles de actividad anteriores para todos los pacientes. Niek van Dijk no informó complicaciones, obtuvo una alta tasa de satisfacción (90%), retorno a la práctica deportiva y mejora del

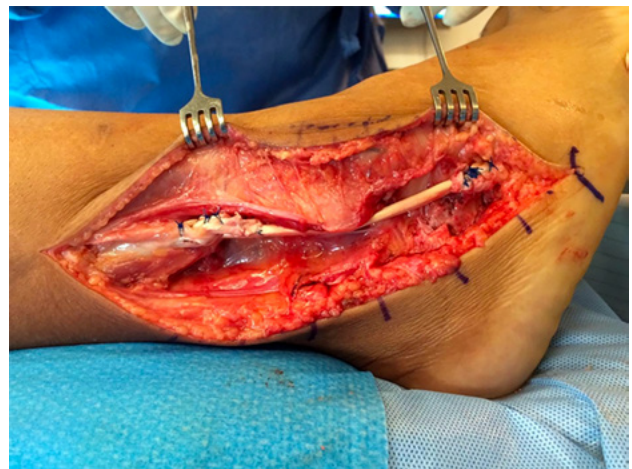


Figura 7: Aloinjerto de semitendinoso puentando el defecto de los tendones peroneos.

puntaje AOFAS con este procedimiento.<sup>39,44</sup>

La profundización del surco peroneo se realiza con el uso de una fresa endomedular bajo guía fluoroscópica, se debilita en canal endomedular posterolateral y profundiza después de retraer los tendones hacia posterior.<sup>21,45</sup>

En procedimientos de bloque óseos, Van Dijk *et al.* mostraron altas tasas de complicaciones (no unión, adherencias del tendón al hueso subyacente, irritación del tendón) y recomendaron considerar estos procedimientos como una medida de salvataje o revisión.<sup>44</sup>

#### *Luxación/subluxación intravaina*

La luxación/subluxación intravaina puede estar presente con lesión del RPS, o sin esta.<sup>46</sup> Los pacientes describen dolor, chasquidos o una sensación de "click" en la región retromaleolar sin que haya una luxación clínicamente reproducible. Esta entidad puede incluir una escotadura peronea plana o convexa y/o la presencia adicional de una estructura anatómica que ocupe espacio, como sinovitis, ganglión, un VMPBB o un MPQ.<sup>8,41,47</sup> Estas patologías pueden existir de manera aislada o combinadas. Dependiendo de la patología y la experiencia del cirujano, el enfoque quirúrgico puede ser tanto endoscópico como abierto con buenos resultados.<sup>21,48</sup>

Cuando el tratamiento conservador no tiene éxito, los autores recomiendan realizar una tendoscopia porque es tanto diagnóstica como terapéutica.

#### *Roturas*

Sobel *et al.*<sup>8</sup> clasificó las roturas del TPL por gravedad:

- Ensanchamiento del tendón (I);
- Roturas de espesor parcial <1 cm de diámetro (II);
- Rotura completa de espesor de 1-2 cm de diámetro (III);
- Rotura completa de espesor >2 cm de diámetro (IV).

Krause y Brodsky<sup>41</sup> describieron una clasificación alternativa para orientar el tratamiento quirúrgico, basaron su sistema según el área de la sección transversal del tendón viable:

- Compromiso del tendón <50% (I);
- Compromiso del tendón >50% (II).

Sugirieron que las roturas que comprometen <50% del área de sección transversal deben manejarse con extracción del área afectada y tubulización del tendón restante. La elección de la tubulización debe ser específica para cada caso ya que la forma anatómica normal del TPL es plana; los autores de este trabajo no lo realizan. La recomendación clásica de efectuar tenodesis en caso de roturas con un compromiso de >50% está cambiando; un análisis biomecánico reciente hecho en cadáveres muestra que el tendón puede soportar cargas cíclicas similares al tendón normal,<sup>58</sup> por lo que recomendamos no realizar tenodesis en caso de tener 1/3 del tendón indemne.

Se ha propuesto la reparación, el desbridamiento y/o la tubulización de los tendones como la mejor opción de tratamiento.<sup>1,6,48</sup> Aunque la evidencia disponible comprende una serie de casos<sup>10,34,49,50</sup> y opiniones de expertos,<sup>51</sup> no se ha demostrado que la biomecánica normal del tobillo y el pie se restaure con estas cirugías. El problema constante con la literatura es que no existen pautas para definir lo que se puede considerar un tendón adecuado o viable para la reparación.

Algunas de las opciones de salvataje informadas para las roturas del TPL y TPB<sup>10</sup> son la tenodesis del TPL gravemente dañado al tendón adyacente, o incluso la transferencia al cuboide o calcáneo. Aunque la tenodesis es un procedimiento quirúrgico bastante simple y más fácil que el aloinjerto o la transferencia de tendones, todavía existen dudas sobre sus resultados funcionales. Se estima que al menos el 50% de los pacientes que se sometieron a esta técnica quirúrgica no pueden retomar sus niveles anteriores de actividad, mientras que aproximadamente 2/3 reportan dolor relacionado con esta.<sup>29</sup>

Un modelo cadavérico demostró que, para las roturas irreparables del TPB, la tenodesis del TPL no logra restaurar la tensión nativa del TPB al nivel de su inserción, lo que genera un pie desbalanceado. Se presume que una reconstrucción de aloinjerto del mismo defecto podría restaurar el balance nativo.<sup>11</sup>

Para preservar la continuidad de la unidad músculo-tendón, Mook *et al.*<sup>51</sup> describieron el puenteo del defecto con un tendón de aloinjerto (fig. 7). En esta serie de catorce pacientes, once presentaron sólo un tendón irreparable y fueron tratados con un aloinjerto de semitendinoso que se integró en el extremo distal del tendón nativo. Para aquellos casos con inserción distal insuficiente, se suturó con anclajes de 3.5 mm en la base del quinto

metatarsiano. Aunque el período de seguimiento fue de apenas diecisiete meses, cada paciente volvió a sus niveles anteriores de actividad y sus puntuaciones funcionales fueron significativamente mejores que al inicio.

La presencia de roturas irreparables en ambos tendones es infrecuente; por lo tanto, se sugiere que la cirugía a realizar sea evaluada caso a caso.<sup>21,45,49,50,52,53</sup>

#### Complicaciones

La complicación más común es la infección superficial. La estructura en riesgo y más susceptible de daño es el nervio sural. Otras complicaciones reportadas incluyen cicatrización postquirúrgica con estenosis consecuente, recidiva, luxación, dolor persistente y trombosis venosa profunda.<sup>45,54,55</sup>

## MÉTODO DE TRATAMIENTO PREFERIDO POR LOS AUTORES

### Tendinopatía

- Desbridación del tendón afectado, resección de cualquier estructura que ocupe el surco retromaleolar y/o vaina tendínea.
- Apoyo con carga total.

### Luxación/Subluxación

- Profundización de la escotadura retromaleolar y reconstrucción del RPS asegurando que el tendón se desplace libremente por debajo de este. Uso inmediato de una bota Cam Walker para proteger el apoyo de peso.

### Roturas

- Eliminación del segmento hasta el 2/3 del tendón afectado, sin tubularización. Si queda menos del 30% de tendón sano en un paciente activo: reconstrucción con aloinjerto; en pacientes menos activos, generalmente preferimos la tenodesis.
- En las roturas del TPB, eliminamos la parte lesionada tratando de mantener la inserción distal y luego transferimos el FDL; se perfora un túnel en el *footprint* del TPB, se fija la transferencia con un tornillo de biotenodesis y, finalmente, una tenorrafia de *side to side*. Se verifica la tensión comparando el FDL con la tensión del TPL sano. Después de realizado el procedimiento, comprobamos que el deslizamiento del tendón sea adecuado.
- Apoyo de peso inmediato con una bota Cam Walker.

### Tendoscopia

- Cualquier patología peronea puede ser tratada mediante tendoscopia, pero preferimos utilizar este enfo-

que principalmente en casos de luxación/subluxación; preservamos el RPS en caso de luxación intravaina con RPS intacto.

- Se han descrito técnicas de reparación del RPS, escisión del VMPBB/MPQ y profundización de la escotadura.
- No realizamos tendoscopia cuando hay una infección local o enfermedad vascular. La mayoría de los procedimientos (desbridación de rupturas, resección dividida, resección de MPQ/VMPBB, profundización de la escotadura y reparación del RPS) pueden ser realizados por cualquier cirujano de pie y tobillo capacitado. Dependiendo de las preferencias del cirujano y la disponibilidad de instrumentos, la tendoscopia del TPL se puede efectuar con un endoscopio de 4.0 o uno para articulaciones pequeñas.

### Rehabilitación

Depende de si se repara, o no, el RPS, si no se hace, la rehabilitación comienza de inmediato, con movilización temprana y apoyo de peso temprano. Si se realiza una re-

paración del RPS, se recomienda descarga durante dos semanas, seguido de cuatro semanas de carga parcial con bota Cam Walker.

En los casos en que se hayan reparado tendones, debe indicarse descarga hasta seis semanas después de la operación.

### CONCLUSIONES

Los trastornos de los TP son menos frecuentes que otras patologías tendinosas y comúnmente causan dolor e impotencia funcional. Una historia clínica detallada, un examen físico minucioso y la comprensión de los diferentes tipos de patología de los TP son necesarios para garantizar que se planifique el tratamiento adecuado.

Abordar la patología ósea subyacente y las variaciones anatómicas es fundamental, especialmente la deformidad en cavo/varo, que no se discutió en esta revisión.

Se han descrito muchos tipos de tratamiento quirúrgico, pero en este momento no hay suficiente evidencia para recomendar uno sobre otro.

### BIBLIOGRAFÍA

1. Bassett FH 3rd; Speer KP. Longitudinal rupture of the peroneal tendons. *Am J Sports Med*, 1993; 21(3): 354-7.
2. Lamm BM; Myers DT; Dombek M; Mendicino RW; Catanzariti AR; Saltrick K. Magnetic resonance imaging and surgical correlation of peroneus brevis tears. *J Foot Ankle Surg*, 2004; 43(1): 30-6.
3. Boles MA; Lomasney LM; Demos TC; Sage RA. Enlarged peroneal process with *peroneus longus* tendon entrapment. *Skeletal Radiol*, 1997; 26(5): 313-5.
4. Sobel M; Levy ME; Bohne WH. Congenital variations of the peroneus quartus muscle: an anatomic study. *Foot Ankle*, 1990; 11(2): 81-9.
5. Cheung YY; Rosenberg ZS; Ramsinghani R; Beltran J; Jahss MH. Peroneus quartus muscle: MR imaging features. *Radiology*, 1997; 202: 745-50.
6. Munk R; Davis PH. Longitudinal rupture of the peroneus brevis tendon. *J Trauma*, 1976; 16(10): 803-6.
7. Bruce WD; Christofersen MR; Phillips DL. Stenosing tenosynovitis and impingement of the peroneal tendons associated with hypertrophy of the peroneal tubercle. *Foot Ankle Int*, 1999; 20(7): 464-7.
8. Sobel M; Geppert MJ; Hannafin JA; Bohne WH; Arnoczky SP. Microvascular anatomy of the peroneal tendons. *Foot Ankle*, 1992; 13(8): 469-72.
9. Davis WH; Sobel M; Deland J; Bohne WH; Patel MB. The superior peroneal retinaculum: an anatomic study. *Foot Ankle Int*, 1994; 15(5): 271-5.
10. Dombek MF; Lamm BM; Saltrick K; Mendicino RW; Catanzariti AR. Peroneal tendon tears: a retrospective review. *J Foot Ankle Surg*, 2003; 42(5): 250-8.
11. Pellegrini MJ; Glisson RR; Matsumoto T; et al. Effectiveness of allograft reconstruction vs tenodesis for irreparable peroneus brevis tears: a cadaveric model. *Foot Ankle Int*, 2016; 37(8): 803-8.
12. Sammarco GJ. *Peroneus longus* tendon tears: acute and chronic. *Foot Ankle Int*, 1995; 16(5): 245-53.
13. Purnell ML; Drummond DS; Engber WD; Breed AL. Congenital dislocation of the peroneal tendons in the calcaneovalgus foot. *J Bone Joint Surg Br*, 1983; 65(3): 316-19.
14. Brandes CB; Smith RW. Characterization of patients with primary *peroneus longus* tendinopathy: a review of twenty-two cases. *Foot Ankle Int*, 2000; 21(6): 462-8.
15. Squires N; Myerson MS; Gamba C. Surgical treatment of peroneal tendon tears. *Foot Ankle Clin*, 2007; 12(4): 675-95, vii.
16. Maffulli N; Ferran NA; Oliva F; Testa V. Recurrent subluxation of the peroneal tendons. *Am J Sports Med*, 2006; 34(6): 986-92.
17. Geppert MJ; Sobel M; Bohne WHO. Lateral ankle instability as a cause of superior peroneal retinacular laxity: an anatomic and biomechanical study of cadaveric feet. *Foot Ankle*, 1993; 14(6): 330-4.
18. Selmani E; Gjata V; Gjika E. Current concepts review: peroneal tendon disorders. *Foot Ankle Int*, 2006; 27(3): 221-8.
19. Rosenberg ZS; Feldman F; Singson RD; Price GJ. Peroneal tendon injury associated with calcaneal fractures: CT findings. *AJR Am J Roentgenol*, 1987; 149(1): 125-9.
20. Philbin TM; Landis GS; Smith B. Peroneal tendon injuries. *J Am Acad Orthop Surg*, 2009; 17(5): 306-17.
21. Grant TH; Kelikian AS; Jereb SE; McCarthy RJ. Ultrasound diagnosis of peroneal tendon tears. A surgical correlation. *J Bone Joint Surg Am*, 2005; 87(8): 1788-94.
22. Sobel M; Pavlov H; Geppert MJ; Thompson FM; DiCarlo EF; Davis WH. Painful os peroneum syndrome: a spectrum of conditions responsible for plantar lateral foot pain. *Foot Ankle Int*, 1994; 15(3): 112-24.
23. Taniguchi A; Alejandro SF; Kane JM; et al. Association of cavovarus foot alignment with peroneal tendon tears. *Foot Ankle Int*, 2021; 42(6): 750-6.
24. Church CC. Radiographic diagnosis of acute peroneal tendon dislocation. *AJR Am J Roentgenol*, 1977; 129(6): 1065-8.
25. Neustadter J; Raikin SM; Nazarian LN. (2004). Dynamic Sonographic Evaluation of Peroneal Tendon Subluxation. *AJR Am J Roentgenol*, 2004; 183(4): 985-8.
26. Rockett MS; Waitches G; Sudakoff G; Brage M. Use of ultrasonography versus magnetic resonance imaging for tendon abnormalities around the ankle. *Foot Ankle Int*, 1998; 19(9): 604-12.
27. Major NM; Helms CA; Fritz RC; Speer KP. The MR imaging appearance of longitudinal split tears of the peroneus brevis tendon. *Foot Ankle Int*, 2000; 21(6): 514-9.
28. Wang XT; Rosenberg ZS; Mechlin MB; Schweitzer ME. Normal variants and diseases of the peroneal tendons and superior peroneal retinaculum: MR imaging features. *Radiographics*, 2005; 25(3): 587-602.
29. Kijowski R; De Smet A; Mukharjee R. Magnetic resonance imaging

- findings in patients with peroneal tendinopathy and peroneal tenosynovitis. *Skeletal Radiol*, 2007; 36(2): 105-14.
30. Porter D; McCarroll J; Knapp E; Torma J. Peroneal tendon subluxation in athletes: fibular groove deepening and retinacular reconstruction. *Foot Ankle Int*, 2005; 26(6): 436-41.
  31. Mitchell M; Sartoris DJ. Magnetic resonance imaging of the foot and ankle: an updated pictorial review. *J Foot Ankle Surg*, 1993; 32(3): 311-42.
  32. Steel MW; DeOrio JK. Peroneal tendon tears: return to sports after operative treatment. *Foot Ankle Int*, 2007; 28(1): 49-54.
  33. Lee SJ; Jacobson JA; Kim SM; *et al*. Ultrasound and MRI of the peroneal tendons and associated pathology. *Skeletal Radiol*, 2013; 42(9): 1191-200.
  34. Eckert WR; Davis EA Jr. Acute rupture of the peroneal retinaculum. *J Bone Joint Surg Am*, 1976; 58(5): 670-2.
  35. Sherman TI; Koury K; Orapin J; Schon LC. Lateral transfer of the flexor digitorum longus for peroneal tendinopathy. *Foot Ankle Int*, 2019; 40(9): 1012-7.
  36. Fram BR; Rogero R; Fuchs D; Shakked RJ; Raikin SM; Pedowitz DI. Clinical outcomes and complications of peroneal tendon sheath ultrasound-guided corticosteroid injection. *Foot Ankle Int*, 2019; 40(8): 888-94.
  37. Bojanić I; Knežević I; Dimnjaković D. Importance of space-occupying anatomical variations in peroneal tendoscopy. *Foot Ankle Int*, 2021; 42(4): 448-57.
  38. Kennedy JG; van Dijk PAD; Murawski CD; *et al*. Functional outcomes after peroneal tendoscopy in the treatment of peroneal tendon disorders. *Knee Surg Sports Traumatol Arthrosc*, 2016; 24(4): 1148-54.
  39. Scholten PE; van Dijk CN. Tendoscopy of the peroneal tendons. *Foot Ankle Clin*, 2006; 11(2): 415-20, vii.
  40. Demetracopoulos CA; Vineyard JC; Kiesau CD; Nunley JA 2nd. Long-term results of debridement and primary repair of peroneal tendon tears. *Foot Ankle Int*, 2014; 35(3): 252-7.
  41. Krause JO; Brodsky JW. Peroneus brevis tendon tears: pathophysiology, surgical reconstruction, and clinical results. *Foot Ankle Int*, 1998; 19(5): 271-9.
  42. Saxena A; Cassidy A. Peroneal tendon injuries: an evaluation of 49 tears in 41 patients. *J Foot Ankle Surg*, 2003; 42(4): 215-20. DOI:10.1053/jfas.2003.50028.
  43. Adachi N; Fukuhara K; Tanaka H; Nakasa T; Ochi M. Superior retinaculoplasty for recurrent dislocation of peroneal tendons. *Foot Ankle Int*, 2006; 27(12): 1074-8.
  44. van Dijk PAD; Gianakos AL; Kerckhoffs GMMJ; Kennedy JG. Return to sports and clinical outcomes in patients treated for peroneal tendon dislocation: a systematic review. *Knee Surg Sports Traumatol Arthrosc*, 2016; 24(4): 1155-64.
  45. Molloy R; Tisdell C. Failed treatment of peroneal tendon injuries. *Foot Ankle Clin*, 2003; 8(1): 115-29, ix.
  46. Guelfi M; Vega J; Malagelada F; Baduell A; Dalmau-Pastor M. Endoscopic treatment of peroneal intrasheath subluxation: a new subgroup with superior peroneal retinaculum injury. *Foot Ankle Int*, 2018; 39(5): 542-50.
  47. Sobel M; DiCarlo EF; Bohne WH; Collins L. Longitudinal splitting of the peroneus brevis tendon: an anatomic and histologic study of cadaveric material. *Foot Ankle*, 1991; 12(3): 165-70.
  48. Khoury NJ; El-Khoury GY; Saltzman CL; Kathol MH. Peroneus longus and brevis tendon tears: MR imaging evaluation. *Radiology*, 1996; 200: 833-41.
  49. Kollias SL; Ferkel RD. Fibular grooving for recurrent peroneal tendon subluxation. *Am J Sports Med*, 1997; 25(3): 329-35.
  50. Pelet S; Saglini M; Garofalo R; Wettstein M; Mouhsine E. Traumatic rupture of both peroneal longus and brevis tendons. *Foot Ankle Int*, 2003; 24(9): 721-3.
  51. Mook WR; Parekh SG; Nunley JA. Allograft reconstruction of peroneal tendons: operative technique and clinical outcomes. *Foot Ankle Int*, 2013; 34(9): 1212-20.
  52. Wapner KL; Taras JS; Lin SS; Chao W. Staged reconstruction for chronic rupture of both peroneal tendons using Hunter rod and flexor hallucis longus tendon transfer: a long-term followup study. *Foot Ankle Int*, 2006; 27(8): 591-7.
  53. Wind WM; Rohrbacher BJ. *Peroneus longus* and brevis rupture in a collegiate athlete. *Foot Ankle Int*, 2001; 22(2): 140-3.
  54. Chilvers M; Manoli A 2nd. The subtle cavus foot and association with ankle instability and lateral foot overload. *Foot Ankle Clin*, 2008; 13(2): 315-24, vii.
  55. Saupe N; Mengiardi B; Pfirrmann CWA; Vienne P; Seifert B; Zanetti M. Anatomic variants associated with peroneal tendon disorders: MR imaging findings in volunteers with asymptomatic ankles. *Radiology*, 2007; 242(2): 509-17.
  56. Wagner E; Wagner P; Ortiz C; Radkiewicz R; Palma F; Guzmán-Venegas R. Biomechanical cadaveric evaluation of partial acute peroneal tendon tears. *Foot Ankle Int*, 2018; 39(6): 741-5.